

草鱼肠道粘膜扫描电镜观察*

叶元土 曾 端 林仕梅 罗 莉

(西南农业大学水产系 重庆 400716)

摘 要 进行了对二龄草鱼前、中、后肠粘膜扫描电镜观察。前、中、后肠粘膜皱褶除了在高度及排列方式均有一定的差异外,在粘膜上皮细胞表面形状上也有差异,前肠上皮细胞表面形状多为侧扁形,如菱形、长条形等,中肠、后肠为多边形,上皮细胞间隙在前、中肠较后肠宽,而后肠上皮细胞的排列较前、中肠密集。粘膜分泌孔的数量和分布密度按前、中、后肠逐渐增多,其表面附着的分泌颗粒也以后肠最多。粘膜上皮细胞微绒毛在前肠、中肠不如后肠明显。草鱼对难于消化的纤维性食物可能主要通过肠道较强的分泌功能和较长的肠道来适应。

关键词 肠粘膜 扫描电镜 草鱼

草鱼(*Ctenopharyngodon idellus*)是我国主要淡水养殖鱼类之一,为典型的草食性鱼类,自然条件下主要以漂浮植物、维管植物等为食,在人工饲养条件下则主要以配合饲料为食物。然而,在实际生长中,在投喂配合饲料时同时要投喂一定量的青草、浮萍等才能达到很好的生长

效果和抗病能力。显示出在投喂配合饲料时草鱼对新鲜植物性食物的依赖性,这是由于草鱼对新鲜植物性食物在营养上的依赖性,还是对

* 重庆市科委项目资助, No. 97-4967;

第一作者介绍:叶元土,男,34岁,副教授;

收稿日期:1998-02-17,修回日期:1998-06-09

其消化道生理条件满足的需要?目前尚无定论。本文旨在前人对草鱼肠道组织学已有的研究基础上,对草鱼肠道粘膜进行扫描电镜观察,以便进一步丰富和完善对草鱼肠道组织结构及生理学的研究内容。

1 试验材料

1.1 试验鱼 为二龄池养草鱼。其食物以浮萍、青草等新鲜植物为主。体重 600~900g。共 10 尾。

1.2 材料制备和观察 常规解剖取出肠道,测长度后挤出内容物测肠道质量。电镜材料按倪达书^[1]方法对肠道按前、中、后肠分段,取材部位均在每段的中央部位取出 2~3cm 大小一块肠壁,4℃ 4% 戊二醛冲洗表面后浸于 4% 戊二醛中固定。常规方法制备扫描电镜样品并观察、照像。

2 试验结果

2.1 一般观察结果 共观察了 10 尾二龄草鱼肠粘膜一般形态。关于肠道在腹腔卷曲方式、数量及肠粘膜皱褶的排列方式等的结果与倪达书^[1]完全一致。前肠粘膜皱褶表面形态如图版 I:1 见封 2,下同。(中、后肠与此有一定差异但不明显)。同时测定了肠长与体长之比为 $2.03 + 0.59\text{cm}$, 肠重占体重的百分比为 $(4.98 + 0.08)\%$ 。

2.2 肠粘膜扫描电镜观察 见图版 I:1~9,可有如下结果:(1)前、中、后肠粘膜表面的微绒毛结构有一定的差异,前、中肠的微绒毛结构不如后肠明显,后肠为较为明显的簇状微绒毛(图版 I:8,9)。因此,草鱼肠粘膜表面微绒毛结构对草鱼肠道表面积增加的贡献在前、中、后肠应是有差异的。后肠较为明显的微绒毛结构可能预示着后肠有较为重要的吸收功能。(2)前、中、后肠粘膜表面结构有一定差异,这主要体现在上皮细胞表面形状,细胞间隙宽度、细胞大小和表面分泌孔的数量和分布密度等方面。前肠粘膜上皮细胞表面形状为侧扁形,如菱形、长条形(图版 I:2,3),而中肠粘膜上皮细胞表面形

状为多边形(见图版 I:4~6),前、中肠粘膜上皮细胞间隙均较后肠的宽,而后肠则较窄(图版 I:8,9),前、中肠粘膜上皮细胞较后肠大,而后肠相对较小,但后肠粘膜上皮细胞排列较前、中肠密集(图版 I:2~5,8,9)。关于肠粘膜表面的分泌孔,无论从数量还是分布的密度来看,均有从前肠到中肠和后肠渐增多(图版 I:2,5,8)。再从粘膜表面附着的分泌颗粒来看,以后肠为最多(图版 I:7~9),而前肠、中肠极少有附着的分泌物。

3 讨论

3.1 关于草鱼肠道粘膜表面的微绒毛 倪达书等^[1]对草鱼肠道的组织切片中在前、中、后肠粘膜表面均显示有纹状缘,本文所观察到的前、中肠粘膜表面虽有微绒毛结构(图版 I:6),但与部分其他鱼的肠粘膜表面微绒毛结构相比不是太明显。叶元土等^[2]在对肉食性的南方大口鲈和长吻鲈肠粘膜扫描电镜观察中观察到两种鱼肠粘膜表面均有较为明显的微绒毛结构。方静等^[3]对主食着生藻类的齐口裂腹鱼肠粘膜表面也观察到明显的长而密的微绒毛。马力等^[4]对以植物为主的杂食性鱼类露氏野鲮扫描电镜研究中观察到肠粘膜表面成簇状的微绒毛(与本文图版 I:9 后肠粘膜微绒毛相似)。从以上结果来看,草鱼前、中肠粘膜表面的微绒毛结构不如肉食性的南方大口鲈和长吻鲈的明显,与齐口裂腹鱼和野鲮的也有一定的差异。因此可以认为,草鱼对难以消化的植物性食物的消化适应性可能主要通过较长的肠道以增大肠道粘膜表面积和较强的分泌能力来实现。草鱼后肠肠道较短,动物后肠一般具有对水份和部分营养物质较强的吸收能力。草鱼后肠明显的微绒毛结构可能也预示后肠有较强的吸收能力。我们对草鱼肠道吸收 L-亮氨酸和 L-酪氨酸的研究中也发现草鱼后肠具有与中肠后段相当的吸收能力(论文待发表)。这说明草鱼后肠虽然很短,但吸收能力却较强,本文结果也可为此提供一定佐证。

3.2 关于草鱼前、中、后肠粘膜表面结构的比

较 根据本文结果,一方面我们非常赞同倪达书等^[1]关于草鱼肠道应分的观点。因为前、中、后肠在组织结构,表面形态等方面有差异,这也预示着肠道生理功能的区域性差异。因此,在消化生理研究上对肠道不同部位应分段处理,分别进行研究。另一方面,前、中、后粘膜表面分泌孔的数量和分布密度逐渐增多,这可能是与其分泌能力相关,预示着肠道分泌能力从前向后渐加强。考虑到食物在肠道从前向后逐渐被消化、吸收的过程,这种通过分泌孔的分泌物可能与粪便的形成与湿润有关。因此,草鱼对植物食物的依赖性除了营养上满足、补充

外,可能也是其消化道生理功能的需要,如粗纤维刺激消化道的分泌,从而保障消化道正常生理功能的发挥和维持等。如果是这样,在人工配合饲料中保持一定量的粗纤维就很有必要。

参 考 文 献

- 1 倪达书,洪雪峰.草鱼消化道组织学研究.水生生物学集刊,1963(3):1~25
- 2 叶元土,林仕梅,冯兴无等.长吻鮠、南方大口鲶胃肠道消化能力的研究.动物学研究,1997,18(3):305~313
- 3 方 静,谢玉林,李 逊等.齐口裂腹鱼消化道粘膜上皮的扫描电镜观察.水生生物学报,1995,19(2):188~189
- 4 马 力.扫描电子显微镜研究露氏塔野鲮的肠粘膜.水产学报,1989,13(2):170~172(180)

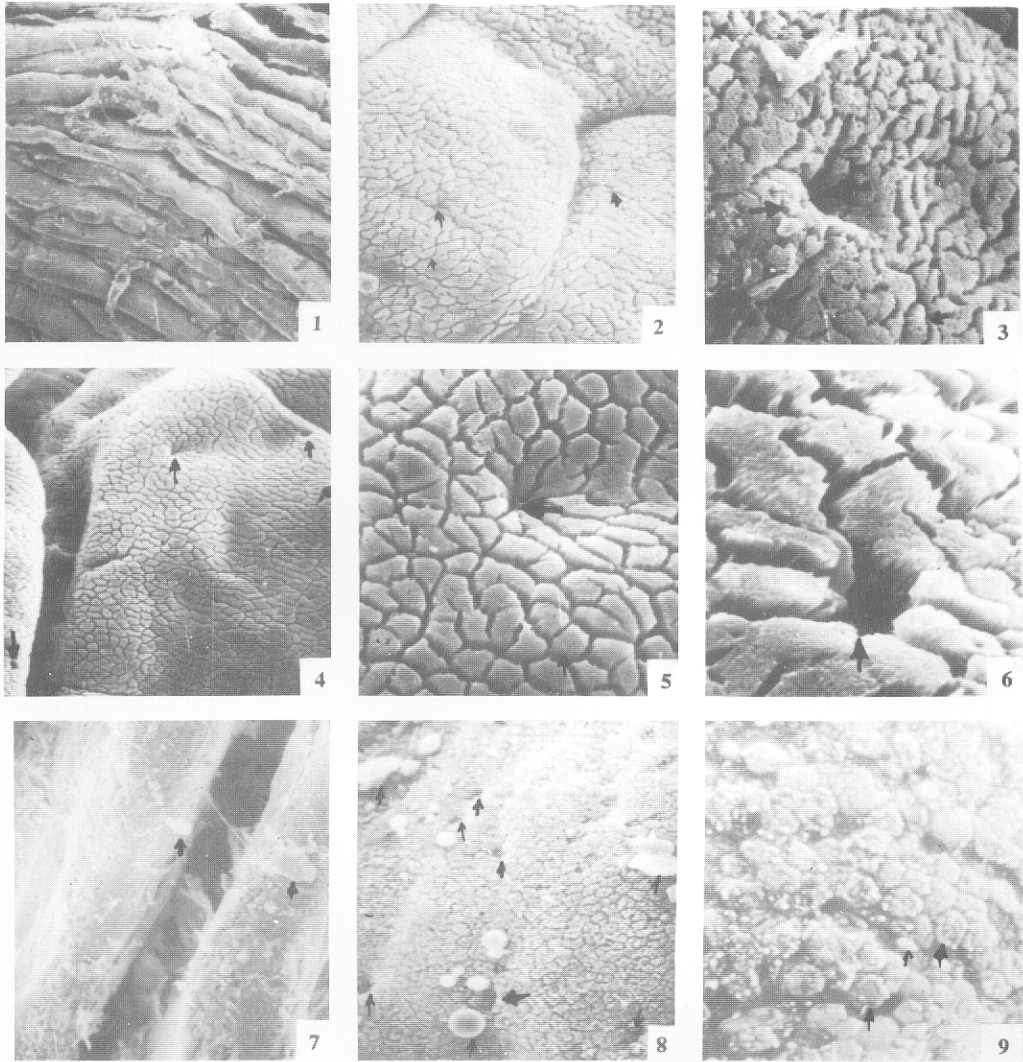


图1 前肠肠粘膜,示粘膜皱褶 $\times 14.4$;图2 前肠肠粘膜,示上皮细胞表面形状为侧扁形,有分泌小孔 $\times 320$;图3 前肠肠粘膜,示上皮细胞表面形状和分泌小孔,分泌孔左下侧有少量白色分泌物 $\times 800$;图4 中肠肠粘膜,示粘膜皱褶和分泌小孔 $\times 240$;图5 中肠肠粘膜,示上皮细胞表面形状和分泌小孔,上皮细胞表面为多边形 $\times 960$;图6 中肠肠粘膜,示分泌小孔,上皮细胞表面有较短而密的微绒毛 $\times 2560$;图7 后肠肠粘膜,示粘膜皱褶和分泌物(分泌物较多) $\times 128$;图8 后肠肠粘膜,示分泌小孔数量和分泌颗粒,上皮细胞表面形状为多边形 $\times 1640$;图9 后肠肠粘膜皱褶,示上皮细胞表面形状(多边形)和簇状微绒毛,其表面有较多的分泌颗粒 $\times 1120$