

扬子鳄味蕾及口腔上皮形态学初步观察*

潘鸿春 陈壁辉

(安徽师范大学生物系 芜湖 241000)

摘要 本文用光镜对扬子鳄味蕾的分布及口腔上皮的形态进行了观察。结果表明,味蕾主要集中在舌中部和腭帆的上皮中,舌腺分布于舌中部固有层内。本文还对扬子鳄味蕾分布的特点进行了讨论。

关键词 味蕾 口腔上皮 舌腺 扬子鳄

爬行类中龟类和蜥蜴类的味蕾形态学已有研究^[1-3],但鳄类味蕾形态学研究尚未见报道。本文用光镜于1995年3月至10月着重对我国特产珍稀动物扬子鳄(*Alligator sinensis*)味蕾的形态和分布及口腔上皮进行了观察,为鳄类消化生理和人工养殖的研究提供基础资料。

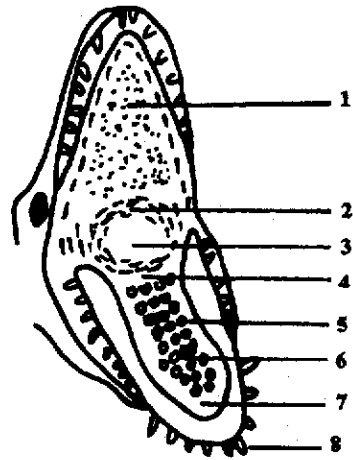
1 材料和方法

实验鳄2条由扬子鳄繁殖研究中心(安徽宣州市)提供,均为雄性成年鳄。活鳄先用乙醚麻醉后,剪开腹腔露出心脏,用10%中性福尔马林在右主动脉进行整体灌注固定0.5小时后解剖取出口腔顶部、舌、腭帆及咽等处的粘膜层和粘膜下层,把这些组织切成大小约为5mm×10mm的小块,并把每小块组织定位编号。小块组织用0.7%生理盐水清洗后,Bouin's液固定,石蜡切片,切片厚度约为10μm,H.E染色,Olympus显微镜下观察拍照。

2 结果

2.1 口腔顶部 粘膜表面凹凸不平,上皮约由6~8层细胞组成,为复层扁平上皮,上皮厚约20μm(图1见封3,下同)

2.2 舌 粘膜表面较平坦。扬子鳄舌长条形,舌腹面绝大部分固着在口腔底部,仅舌前部和左右两侧的边缘游离。舌边缘游离部分统称为舌尖,舌尖有背面粘膜层和腹面粘膜层;而舌中部和舌基部只有背面粘膜层(见图A)。



图A 扬子鳄口腔

1. 口腔顶部;2. 腭帆;3. 咽;4. 舌基部;
5. 舌腺孔;6. 舌中部;7. 舌尖;8. 牙齿。

2.2.1 舌尖 背、腹面上皮形态相似,上皮由10~15层细胞组成,为复层扁平上皮,上皮厚约40μm,无味蕾分布。

2.2.2 舌中部 上皮由20~30层细胞组成,为复层扁平上皮,上皮厚约80μm。在固有层内的分布有大量排列整齐的舌腺(见图2)。每个舌腺由腺泡和导管组成(见图3),腺泡由单层柱状上皮细胞围成,导管开口于舌中部的粘膜层,形成肉眼可见的舌腺孔。在取材前对舌腺

* 国家自然科学基金资助项目(No. 850323)及安徽省教委基金资助项目(No. 95-生-01);

第一作者介绍:潘鸿春,男,28岁,讲师,硕士;

收稿日期:1996-12-16,修回日期:1997-05-06

孔进行计数, 每只鳄的舌中部约有 130 个舌腺孔, 舌腺孔直径约为 $300\mu\text{m}$ 。大多数舌腺的导管为直径约 $10\mu\text{m}$ 的简单细管(见图 3); 而极少数舌腺的导管在上皮层中膨大成泡状结构, 直径约为 $150\mu\text{m}$ (见图 4)。另外, 舌中部上皮中分布大量味蕾, 味蕾大小约 $80\mu\text{m} \times 60\mu\text{m}$, 多数味蕾细胞呈梭形, 其高度纵贯味蕾的长度, 味蕾细胞的核集中于味蕾的中下部, 细胞顶端相聚成束伸向味孔(见图 5)。

2.2.3 舌基部 上皮由 5~8 层细胞组成, 为复层柱状上皮, 上皮厚约 $50\mu\text{m}$ 。舌基部有三个特点: 1. 上皮的表层细胞大多数为粘液细胞, 呈柱状, 大小约为 $30\mu\text{m} \times 10\mu\text{m}$, 胞质染色较浅; 2. 固有层中无舌腺分布, 上皮中亦无味蕾分布; 3. 在固有层和肌肉层之间有舌软骨(见图 6, 7)。

2.3 腭帆 腭帆上皮由 8~10 层细胞组成, 为复层柱状上皮, 上皮厚约 $80\mu\text{m}$, 上皮富含粘液细胞, 并且有大量味蕾分布, 味蕾大小约 $80\mu\text{m} \times 60\mu\text{m}$ (见图 8)。

2.4 咽 上皮表面较平坦, 为富含粘液细胞的复层柱状上皮, 上皮约 8~10 层细胞, 厚约 $83\mu\text{m}$ 。

3 讨论

在脊椎动物中, 鱼类在口腔粘膜上皮甚至体表的某些部位如触须、鳍等处的上皮中均有味蕾分布; 水生两栖类口腔粘膜上皮均有味蕾分布^[4-6]; 到了爬行动物如蜥蜴类、海龟类的味蕾仅分布于舌区^[1-3]; 哺乳类的味蕾主要集中在舌乳头上。扬子鳄味蕾主要分布于舌中部和腭帆的上皮中。腭帆是鳄类特有的结构, 它

是咽的前部口腔顶部下垂的半圆形肉质的皱褶, 据推测腭帆可盖住内鼻孔, 使口腔与呼吸道隔开, 使于鳄捕食时不妨碍正常呼吸^[7]。由于腭帆上皮中分布大量味蕾, 所以腭帆的确切生理机能还有待进一步观察和研究。

鱼类舌背面粘膜不形成乳头, 而大多数两栖类、爬行类、鸟类及哺乳类舌粘膜形成乳头, 味蕾一般排列在乳头周围的深陷里或乳头顶端。扬子鳄舌背面粘膜较平坦, 不形成乳头, 其味蕾呈单个分散排列在舌中部和腭帆的上皮中, 这种排列方式与鱼类相似^[6]。

舌腺仅存在于扬子鳄舌中部的固有层中, 其它部位没有分布, 舌腺具有分泌微量盐的功能^[8]。而舌中部固有层中分布有舌腺的同时, 舌中部上皮中也分布有大量味蕾, 舌腺的分泌物是否协同味蕾的味觉功能及对食物的选择? 还有待探讨。

参 考 文 献

- Edward, L.S. Functional mechanisms and histologic composition of the lingual appendage in the Alligator Snapping turtle, *Macrolemys temminiki*. *J. Morphol.*, 1987, **194**(2):287.
- Gary, E.K. Ultrastructure of the taste buds of the red-eared turtle, *Chrysemys scripta elegans*. *J. Morphol.*, 1980, **163**(1):231.
- Kurt, S. Morphology of the tongue in the Tuatora: *Sphenodon punctatus*, with comments on function and phylogeny. *J. Morphol.*, 1986, **188**(2):129.
- 栾雅文. 细鳞泥鳅味蕾形态学初步研究. 动物学杂志, 1986, **21**(2):32.
- 潘鸿春. 动物的味觉. 生物学通报, 1993, **28**(6):9~12.
- 潘鸿春, 唐剑云. 鲤鱼味蕾的分布及上皮解剖学初步研究. 动物学杂志, 1994, **29**(5):13.
- 陈壁辉, 花兆合, 李炳华. 扬子鳄. 合肥: 安徽科技出版社, 1985. 95~110.
- 陈壁辉. 扬子鳄的舌腺. 动物学报, 1989, **35**(1):28.

《扬子鳄味蕾及口腔上皮形态学初步观察》一文之附图

(正文见 第46页)

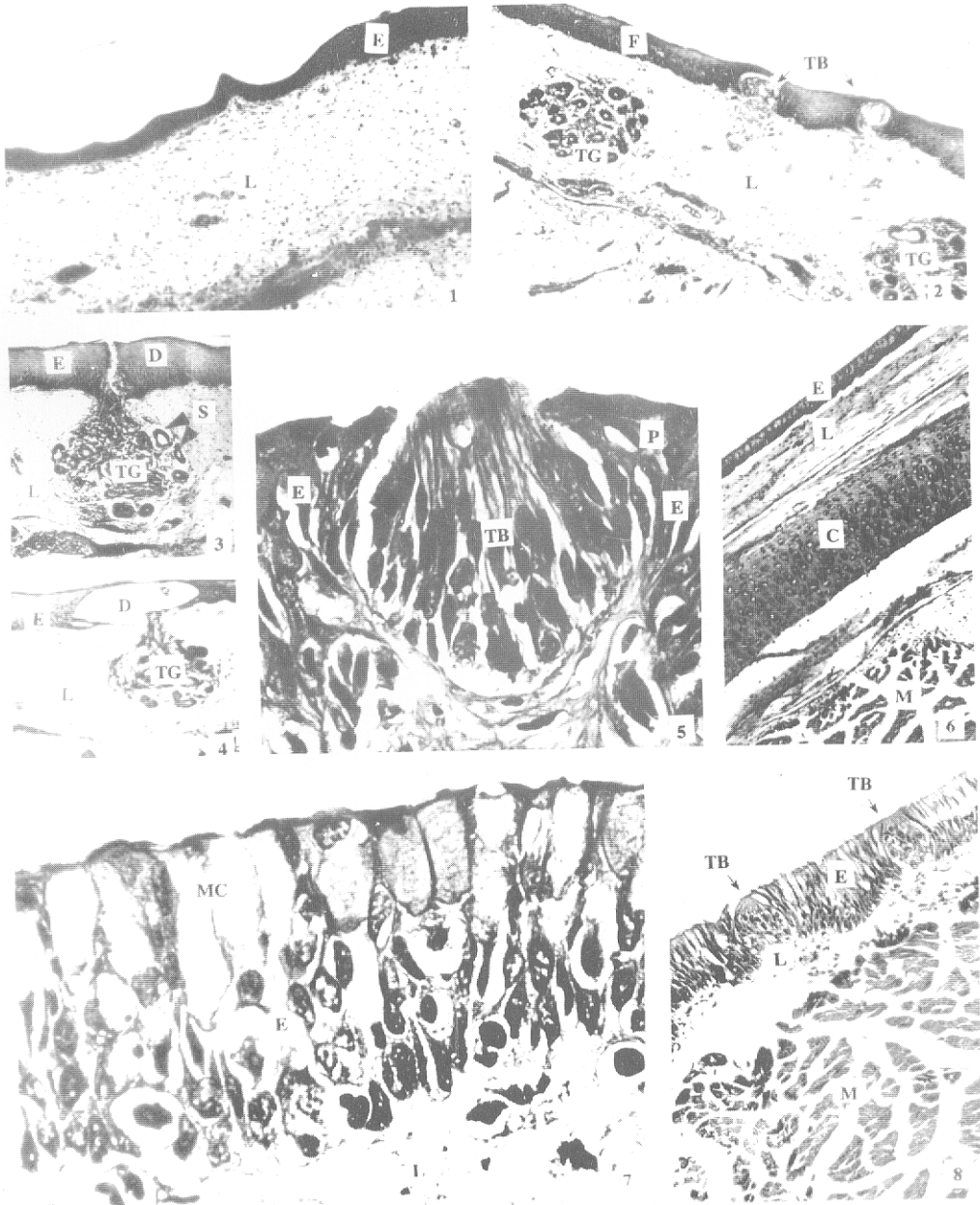


图1 扬子鳄口腔顶部切片 E:上皮,L:固有层,M:肌肉层,×40;图2 扬子鳄舌中部切片 TB:味蕾(↑所示“下同”),E:上皮,TG:舌腺,L:固有层,×60;图3 扬子鳄舌腺切片 E:上皮,L:固有层,D:导管,S:腺泡,×60;图4 扬子鳄舌腺切片 E:上皮,L:固有层,TG:舌腺,D:导管,×40;图5 扬子鳄舌中部切片 TB:味蕾,F:味孔,E:上皮,×500;图6 扬子鳄舌基部切片 E:上皮,C:软骨层,L:固有层,M:肌肉层,×40;图7 扬子鳄舌基部切片 MC:粘液细胞,E:上皮,L:固有层,×600;图8 扬子鳄舌中部切片 TB:味蕾,E:上皮,L:固有层,M:肌肉层,×80.