

埃及血吸虫毛蚴表皮板的观察

刘忠 金立群 易世红 刘北一*

(白求恩医科大学寄生虫学教研室, 长春 130021)

摘要 埃及血吸虫毛蚴表皮板共有4排,各排数目为6:9:4:3。除第1排之外,其他各排的表皮板均由无纤毛的嵴所分隔,在第1与第2排之间的环嵴中,除第1排各板底边中央小凹处各有1感受器外,尚可见4对感受器。第2与第3排的环嵴内可见16—20个感受器。此外,于体之两侧第3排表皮板间各见1个排泄孔。顶突似六边形,于其两侧各有1个侧腺开口,其内侧可见14个感受器。本文在讨论中与前人对本虫毛蚴表皮板的描述做了简单比较。

关于埃及血吸虫 (*Schistosoma haematobium*) 毛蚴表皮板的研究,国外学者有诸多报道,尤其 Capron et al (1965) Eklū-Natey et al (1985) 的研究较为详尽,认为表皮板的形状及数目,感受器的分布及其数目具有种间的鉴别价值,但他们观察的结果并不一致,有待进一步研究。我们于1990年12月遇到1名去非洲尼日尔援外回国人员,长期血尿,经检查尿中有典型埃及血吸虫卵,经用吡喹酮治疗现已痊愈。在治疗前对毛蚴进行了观察,兹将其形态报道如下。

(一) 材料与方法

患者是1985年去非洲尼日尔的援外人员,在尼日尔期间经常在尼日尔河游泳及钓鱼,半年后出现血尿,至今已有5年。尿经离心沉淀,查得典型埃及血吸虫卵。将尿沉渣倾入大试管内,加满水道水 (pH 6.5),置于25℃温箱内,经26分钟,即可见毛蚴孵出。除用中性红染色活体观察之外,用硝酸银固定观察了表皮板形状、数目、排列及感受器数目及分布。共观察30个标本。

(二) 结果

毛蚴(图1—2)呈梨形,大小为0.108—0.140(0.122)×0.050—0.061(0.058)mm。表皮板4排,各排数目依次为6:9:4:3。第1排每个均呈三角形,高0.025—0.031(0.028)mm,底宽

0.016—0.020(0.018)mm,两腰锯齿状,如同动物头骨的矢状缝。底边直,但中央有1小凹,凹内可见1感受器。第2排长方形,长0.038—0.050(0.043)mm,宽0.04mm,两侧边亦呈锯齿状。第3排类方形,长0.022—0.031(0.026)mm,宽0.025—0.029(0.027)mm,第4排类三角形,高0.020—0.032(0.024)mm,底宽0.018—0.025(0.020)mm。除第1排表皮板外,其他各排的表皮板均由无纤毛嵴(non-ciliated ridges)所围绕,在第1排与第2排之间的前环嵴,除第1排小凹处的6个感受器之外,每侧尚可见4个感受器,其中央两个靠近。第2与第3排间的中环嵴,可见感受器16—20个,多见19个。于体之两侧第3排表皮板间,各见1个排泄孔。顶乳突(apical papillae)似六边形,两侧径长约0.01mm,背腹径约0.008mm,其内两侧各有1侧腺开口,在其内侧可见两个较大的感受器,再内侧有5个较小的感受器,呈弧形排列。在顶乳突内共有7对感受器。

(三) 讨论

Eklū-Natey 等(1985)的研究指出,埃及血吸虫毛蚴顶乳突的两侧均可见1个侧腺开口、2个大的多毛感受器(muticiliated receptors)及7个较小的单毛感受器(uniciliated

* 于白求恩医科大学八八年級学习

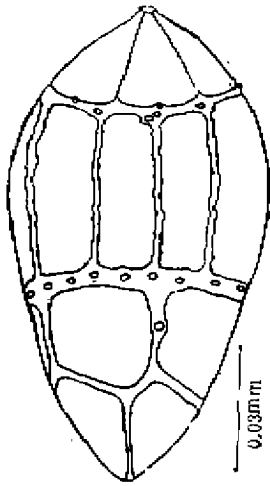


图1 毛蚴表皮板感受器及排泄孔

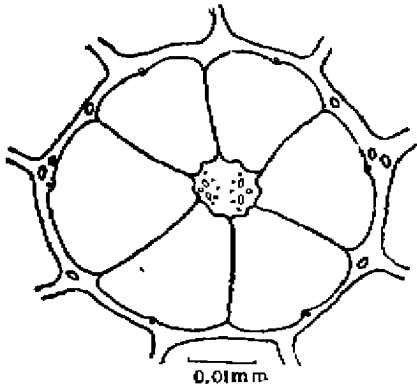


图2 毛蚴顶乳突侧隙孔及感受器

receptors), 计 16 个感受器。在前环嵴 (anterior circular ridge 或 anterior ring) 内, 除第 1 排表皮板下缘的凹处有 6 个单毛感受器外,

尚可见多毛感受器 12 ± 1 个, 共 18 ± 1 个感受器, 在中环 (median ring) 内有多毛感受器 18 ± 1 个。而我们的标本, 顶乳突两侧各有 1 个侧腺开口之外, 其内侧有两个较大的感受器及 5 个较小的感受器, 共 14 个感受器。在前环嵴内除 6 个较小的感受器外, 尚有 8 个较大的感受器, 计 14 个感受器, 在中环内有 16—18 个感受器。这与 Capron (1956) 的研究基本一致, 但与前者不同。我们的标本来自非洲尼日尔, 是否因地域不同, 而呈现种内差异? 尚不了解, 有待进一步研究。

我们遇到的患者已感染埃及血吸虫病 5 年以上, 除有典型临床症状之外, 不断随血尿排出虫卵, 在两天内共查尿 8 次, 每次尿量 100—300 ml, 均能查得 40—152 个虫卵, 在检查中常在镜下见到毛蚴孵出。说明成虫在人体内可生活 5 年以上。众所周知, 本病危害较为严重。为此, 我们建议有关部门在派出援外人员时, 应了解当地的流行病、地方病及传染病, 对援外人员应进行认真地宣传教育, 警惕某些疾病的传染。

参 考 文 献

- Capron A. et al. 1965 Contribution à l'étude expérimentale de la bilharziose à *Schistosoma haematobium*. *Bull. Wold. Hlth. Org.* 32:755—774.
 Ekl-Natey D. T. et al. 1985 Comparative scanning electron microscope (SEM) study of miracidia of four human schistosome species. *Int. J. Parasitol.* 15:33—42.

《动物学杂志》编辑委员会

主 编: 马 勇

副主编: 钱燕文 张 洁 潘星光

编委(以姓氏笔划为序):

马 勇	王永良	刘月英	伍惠生	张有为	张 洁	陈致和	陈佩惠	宋延龄
杨荷芳	杨 潼	武云飞	沈猷慧	金 岚	赵承萍	郑光美	郑智民	钟文勤
柳建昌	费 梁	钱燕文	盛和林	曹 焯	谭耀匡	潘星光	潘惟钧	

责任编辑: 刘素霞 刘兰英 陈瑞田

OBSERVATIONS ON THE EPIDERMAL PLATES OF MIRACIDIA OF *SCHISTOSOMA HAEMATOBIIUM*

LIU Zhong, JIN Liqun, YI Shihong, LIU Beiyi

(Department of Parasitology, N.Bethune University of Medical Sciences)

ABSTRACT A Chinese engineer who stayed in Africa was examined. In the urine, we found the eggs of *Schistosoma haematobium*, and made observation on the miracidia of blood fluke.

The miracidium is pear-shaped, $0.108-0.140 \times 0.050-0.061$ mm. It is composed of ciliated epidermal plates arranged in four tiers respectively consisting 6,9,4 and 3 plates.

There are three transverse, circular ridges, which separate the tiers from one another to form the so-called anterior, median and posterior rings. On the anterior ring, there are six sensory receptors situated in the dented place of the first tier. There are four receptors on each side, two of them are close to each other. On the median ring, there are 16-20 (generally 19) sensory receptors. Two excretory pores are observed, symmetrically located between the plates of the third tier.

There are two lateral glands located on each side of apical papilla. Two groups of receptors each, are arranged symmetrically and are associated with a lateral gland opening. The first group consist 2 large receptors and the second group consist of 5 small ones. It is different from the observation of Eklun-Natey's.

Key words: *Schistosoma haematobium*, miracidium, epidermal plate