

# 白暨豚血液有形成分

陈道权 官之梅

(中国科学院水生生物研究所)

豚类血液学的研究,自1939年诺尔(Knoll)广泛研究了鲸类胚胎的血液以来,1979年德蒙蒂(De monte)和皮莱里(Pilleri)比较了21种海豚和几种淡水豚的血液学资料。关于白暨豚(*Lipotes vexillifer*)的血液资料,除刘仁俊(1982)为白暨豚“淇淇”治疗外伤时,进行过白细胞分类计数外,至今未见详细的研究报道。为建立白暨豚血液生理指标和为疾病诊断提供可靠的依据,本文对白暨豚外周血液的有形成分进行了分析研究。

## 一、材料和方法

**血样来源** 血样取自2头年龄、体重相仿的雄性活豚。取名为“淇淇”的一头豚是1980年元月捕获的,在人工饲养条件下已经生活了四年多,体重从捕获时的36.50公斤增至目前的89公斤,年龄约5—6龄,从1981年7月至1983年12月,共采血12次,另外也记录了1985年3、5、6月三次血涂片上新发现的细胞。从另一头名叫“容容”的豚仅取过一次血样。它是1981年4月捕获,在人工饲养下生活了9个

月。

**采血和分析** 将豚从饲养池里捕起,置于担架上,让其安静一会儿,用1%的碘酒和75%的酒精消毒。然后用灭过菌,并用肝素钠溶液湿润过的医用玻璃注射器从尾动脉抽血。取1—2毫升血液,放入含有0.02毫克草酸钾粉的小玻璃管中,以温氏法进行红细胞压积容量测定。血常规测定和血涂片是当时进行的。白细胞计数和红细胞计数用纽巴氏改良血球计数板;白细胞分类计数和形态观察用吉姆萨和瑞氏染色,细胞形态在油镜下(1600×)观察<sup>[2,3]</sup>。

## 二、血细胞形态的观察

白暨豚外周血涂片上的血细胞,可分为嗜中性杆核和分叶核粒细胞、嗜酸性杆核和分叶核粒细胞、单核细胞、大小淋巴细胞、浆细胞、晚幼红细胞、环形红细胞、红细胞、异性淋巴细胞和异性单核细胞等种类。偶尔发现嗜中性晚幼粒细胞,幼浆细胞和浆质体细胞。到目前为止,在所观察的血片上没有发现嗜硷性粒细胞。细胞内各成分的组成不同,经染色呈现出各种各

表 1 白鬻豚和真海豚、白鲸各类血细胞直径的比较(单位:微米)

项目	N	E	B	L	M	Ne	RBC
白鬻豚	14.33 (10.43—19.13)	15.09 (12—18.26)	—	12.09 (8.7—13.91)	17.20 (13.91—20.49)	10.55 (8.7—12.17)	10.10 (8.7—13.04)
真海豚	18.50	15.90	—	10.00	14.00		7.20
白鲸	17.00	14.10	14.50	8.20	13.10		

样特有的颜色和形态。

(一) 红细胞 白鬻豚的成熟红细胞无核,象宽吻海豚一样,呈双凹陷的圆饼状<sup>[5]</sup>。平均细胞直径为 10.10 微米,比海豚的大(见表 1)。红细胞总量平均值 342 万个/立方毫米(294—400 万个/立方毫米)与亚河豚 (*Inia geoffrensis*) 相近<sup>[4]</sup>。红细胞占血细胞总数的 99.80%。

白鬻豚的晚幼红细胞是未成熟的有核红细胞,胞核圆形,核内染色质分布不匀浓集成块,染色呈紫褐色车轮形或龟背形。常位于细胞中央或偏于一侧,浆内无颗粒,胞浆显略带蓝的橙红色(见图 3 见封 2,下同)。细胞直径 10.55 微米,比成熟的红细胞略大。

白鬻豚的环形红细胞数量少,在血涂片上时而见得到时而见不到。无核,在胞内一侧或中央可见到圆形或半圆形的紫红色的小环带,胞体形态和直径与无核红细胞相似。

红细胞压积容量平均为 39.17% (35—45%),与亚河豚的数值(41%)相近<sup>[6]</sup>。

(二) 白细胞 白细胞总数波动范围在 3650—6950 个/立方毫米之间,平均值为

5391.67 个/立方毫米,占血细胞总数的 0.2% (见表 2),比亚河豚的数量低<sup>[4]</sup>。

1. 浆细胞 白鬻豚浆细胞变化大,胞体呈圆形或象迎风飘扬的旗帜一样,胞核结构相似于晚幼红细胞,胞核呈圆形或类圆形,常偏于一侧,或半抛出细胞外。幼浆细胞的浆内可见类似于嗜中性粒细胞的淡粉红色颗粒,浆有空泡似泡沫状,呈淡红蓝色。成熟的浆细胞,浆内无颗粒,胞浆的颜色与晚幼红细胞相同(见图 1、2)。

2. 浆质体细胞 浆质体细胞同红细胞一样大,胞浆染色也与红细胞无别,浆内却自由分布着大小不等,无定形的紫黑色颗粒(见图 4)。浆质体是一种胞核逸出所形成的,一般情况下是难以见到的,除非机体受到某种刺激和有某种疾病才能在外周血液中找到。

3. 嗜中性粒细胞 白鬻豚的嗜中性粒细胞接近圆形,胞体变形运动较大,核内染色质分布不均匀,浓集成团,浆内可见分布均匀、大小相似淡紫红色的点状颗粒。分叶核一般为 2—4 叶,彼此间由较细的核丝或较粗的核桥连结。胞核呈紫红色,胞浆呈淡粉红色(见图 7)。其

表 2 淡水豚各类血液有形成份的比较

项 目	RBC 万/ 立方毫米	PCV %	WBC 个/ 立方毫米	N %	B %	E %	L %	M %	Ne %
亚河豚	392.00	41.00	13393.00 9325.00	58.00 69.88	0.50	10.50 11.00	26.30 15.87	3.83 2.00	
印河豚				85.75		2.25	8.50	3.25	
恒河豚				74.75		11.37	11.75	1.88	
白鬻豚	342.00 ±33.46	39.17 ±3.43	5391.67 ±1244.20	54.69 ±7.89		12.21 ±6.48	31.79 ±9.83	1.39 ±1.41	0.69 ±1.31

RBC: 红细胞计数  
N: 嗜中性粒细胞  
L: 淋巴细胞

PCV: 红细胞压积容量  
E: 嗜酸性粒细胞  
M: 单核细胞

WBC: 白细胞计数  
B: 嗜碱性粒细胞  
Ne: 晚幼红细胞

杆状核位于细胞的一侧，弯曲成较均匀的带状或“S”形(见图6)。在血涂片上很少见到晚幼粒细胞，其核凹陷呈肾形，染色质分布较均匀，浆内颗粒小而多，浆的颜色与杆核和分叶核细胞相同(见图5)。细胞直径平均为14.33微米(10.43—19.13微米)，比真海豚(*Delphinus delphins*) (18.51微米)和白鲸(*Delphinapteras leucas*) (17.00微米)的小<sup>[4]</sup>。

白鬻豚嗜中性粒细胞数量占白细胞总数的半数以上，平均为54.69% (40—67%)，与亚河豚(58%)相近，而比印河豚(*Platanista indi*) (85.75%)和恒河豚(*Platanista gangetica*) (74.75%)的数量为低<sup>[4]</sup>。

4. 嗜酸性粒细胞 嗜酸性粒细胞呈圆形，胞膜不平滑，胞浆量少，浆内充满着桔红色颗粒，颗粒有光泽，大小一致，宛如小珠，比中性粒细胞的颗粒大而明显。核一般分为杆核和2—3叶的分叶核，核上附有少数颗粒或无颗粒，染色质粗糙，排列致密呈紫红色(见图9.10.11)。细胞平均直径为15.087微米，与真海豚(15.90微米)和白鲸(14.01微米)相近(见表1)。嗜酸性粒细胞占白细胞总数的12.71% (0—23%)，与亚河豚(10.50%)、*Inia boliviensis* (11.0%)、恒河豚(11.37%)和真海豚(12.45%)均相近(见表2)<sup>[4]</sup>。

5. 淋巴细胞 白鬻豚的淋巴细胞分为大淋巴和小淋巴两种。细胞大多呈圆形，大淋巴细胞核呈圆形或肾形，核浆比例大，核内有大小相似、分布均匀的紫褐色颗粒，核染色质分布不均匀有浓集。浆内颗粒少而集中。小淋巴细胞的胞体呈圆形，胞核几乎占据整个细胞，隐约可见淡蓝色的胞浆(见图13.14)。淋巴细胞的平均直径为12.09微米，比真海豚和白鲸的大(见表1)。该类细胞占白细胞总数的31.69% (13—48%)，比亚河豚、印河豚的数量高(表2)。

6. 单核细胞 单核细胞由幼单核细胞演变而来，是血液中最大的成熟细胞。细胞形态变动较大，呈类圆形或变形虫形。胞核偏一侧扭曲成麻花状、马蹄形、肾形和分叶形，核结构疏松，染色质分布不均匀，胞浆呈淡灰色，浆内充

满着无定形的淡蓝红色颗粒，颗粒分布不匀呈堆积状(见图版I, 8.12、16)。平均直径为17.20微米，比真海豚(14.00微米)和白鲸(13.10微米)的大(见表1)。细胞数量占白细胞总数的(0—5%)，平均为1.39%，与恒河豚(1.88%)和*Inia boliviensis* (2.0%)相仿(见表2)。

7. 异形细胞 根据细胞核和细胞质成熟的阶段不同，白鬻豚的异形细胞可分为以下三种类型：第一类是胞体和胞核属于嗜中性分叶核时期，而胞浆和颗粒进入了单核细胞阶段(见图15)；第二类核已成熟为单核细胞的核，胞浆仍属于淋巴细胞类；第三类核停留在淋巴细胞阶段，胞浆和颗粒则成为单核细胞的。

8. 退化型血细胞 白鬻豚外周血液中的退化型细胞已观察到三种：退化型嗜中性粒细胞分叶多至6叶，胞体变大而变形产生突起；退化型嗜酸性粒细胞具有不光滑，核着色不匀，核的两端染色深中央淡，浆内颗粒堆积，光泽不一致的特征(见图11)；退化型单核细胞胞体不规则。胞核结构疏松呈断线头状，随胞体而变化。胞浆内颗粒堆积有空泡(见图12—16)。

### 三、小 结

白鬻豚“淇淇”的白细胞分类计数的百分比受伤时与伤愈后不同。本实验所得到的结果与刘仁俊(1982)报道的不一致(嗜中性粒细胞70—72%，淋巴细胞19—21%，嗜酸性粒细胞3—7.0%)，这可能是“淇淇”才被捕获，离开自然环境进入人工环境的时间不长，血相还未发生变化；另外豚体受了严重的创伤，血相早已起了变化。本实验是在豚伤愈后，又在人工条件下饲养了一段时间采样分析的。

通过“淇淇”受伤时和伤愈后的白细胞分类计数的比较，对人工饲养条件下，采样期间处于健康状态的白鬻豚“淇淇”血液有形成分分析测定的结果，我们认为基本上可以代表该种动物在人工饲养条件下的正常血液指标。白鬻豚“容容”在饲养了三个月时曾取过一次血样，其血相与“淇淇”基本相似。

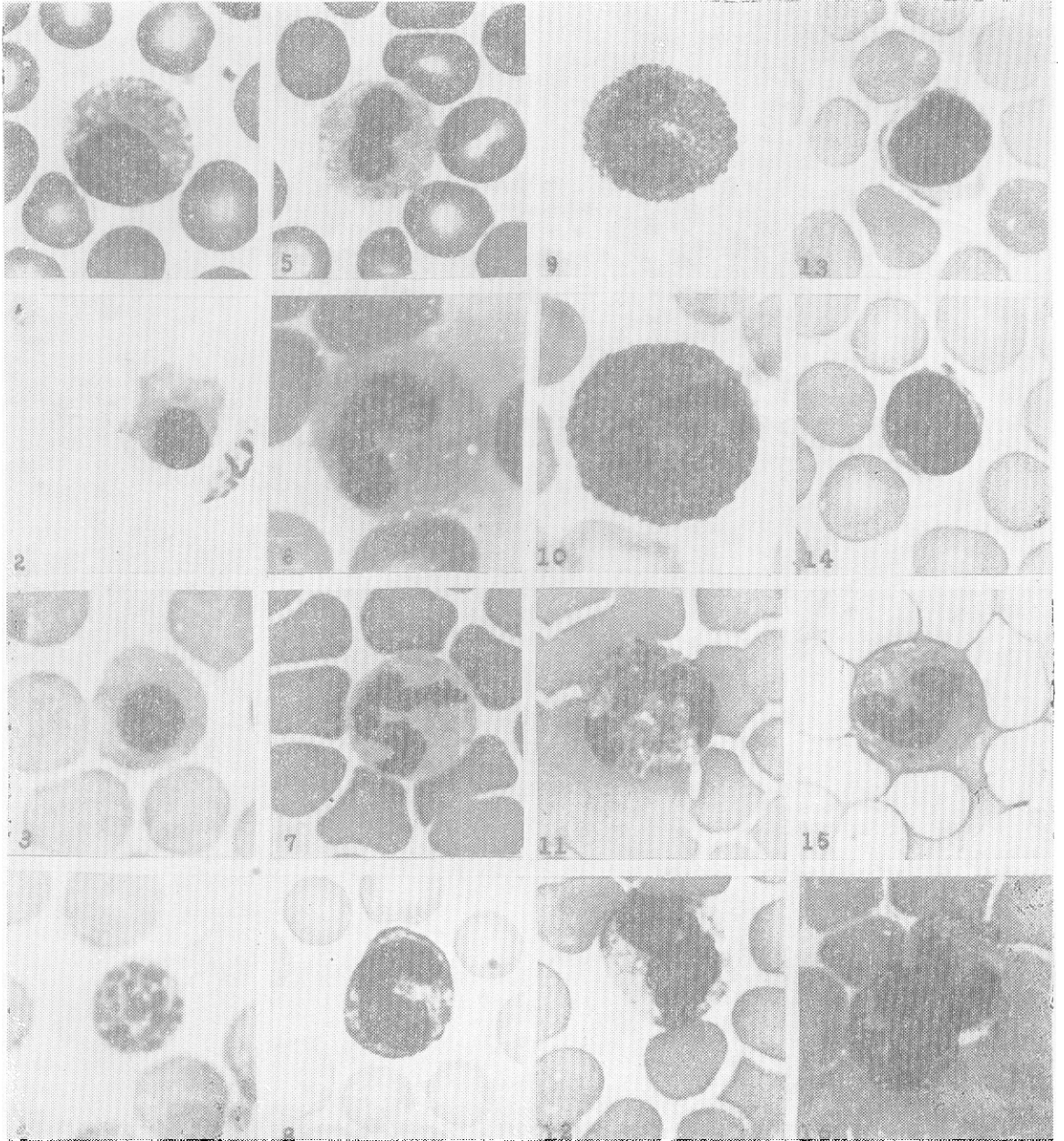
白暨豚的白细胞总数、单核细胞数还不到亚河豚的 1/2。其红细胞直径 (10.10 微米) 大于亚河豚 (6.85 微米), 除在所观察的血片上没有发现嗜硷性粒细胞外, 其所测项目则与亚河豚较为接近。由于淡水豚科其余种类的资料不全, 还不能进行全面的比较。

1985 年 3、5、6 月连续三次取样在血涂片上都发现了略多于前的未成熟的幼稚细胞 (浆细胞、嗜中性晚幼粒细胞), 异形细胞、浆质体细胞, 血相产生的这种变化, 是与豚发情期性行为频繁而发生的生理性改变有关? 还是豚体有某种病理性变化? 有待深入研究。

## 参 考 文 献

- [1] 刘仁俊、等 1982 白暨豚的外伤治疗, 海洋与湖沼, **13** (6): 548—552。
- [2] 甘肃省卫生局 1975 临床检验手册, 人民卫生出版社, 10—49。
- [3] 潘瑞彭等译 1960 血液学和血细胞学图谱, 上海科学技术出版社, 1—20。
- [4] De Monte, T. and Pilleri, G. 1979 Cetacean Hematology II. the Blood Cells. *Investigations on Cetacean*. **10**: 289—306.
- [5] Medway, W. and Geraci, R. 1964 Hematology of the bottlenose dolphin (*Tursiops truncatus*). *Am J. Physiol.* **207**: 1367—1370.
- [6] Ridgway, S. H. Simpson, J. G., Patton, G. S. and Gilmartin, W. G. 1970 Hematologic Findings in certain small cetaceans. *J. A. V. M. A.*, **157**: 566—575.

《白暨豚血液有形成分》一文之附图 (正文见第 8 页)



1、2. 浆细胞；3. 晚幼红细胞；4. 浆丝体；5. 嗜中性肾形核粒细胞；6. 嗜中性杆核粒细胞；7. 嗜中性分叶核粒细胞；8. 单核细胞；9. 嗜酸性杆状核粒细胞；10. 嗜酸性分叶核；11. 退化型嗜酸性粒细胞；12. 异型单核细胞；13. 大淋巴细胞；14. 小淋巴细胞；15. 异型细胞；16. 退化型单核细胞。(2.3.4.9.15.16 放大 1300 $\times$ ；1.5.7.8.11.12.13.14 放大 1000 $\times$ ；6.10 放大 1600 $\times$ )