

# 三平正并殖吸虫囊蚴与类似扁囊并殖吸虫囊蚴混合感染家猫的实验研究\*

李友松

(福建省寄生虫病研究所)

刘思诚

(中国医科大学)

三平正并殖吸虫 (*Euparagonimus cenocopiosus* Chen,) 自陈心陶 (1965) 报告后<sup>[1]</sup>, 近年来陆续在福建、浙江等地发现其囊蚴 (李友松等, 1980; 黄文德, 1980); 林宇光等 (1980) 曾将此种囊蚴感染家犬检获成虫; 刘思诚等 (1981) 发现家犬的自然感染<sup>[2]</sup>。但迄今都还没有在家猫体内发现过自然或人工感染本虫的报告。此外, 近年来不断有扁囊并殖吸虫 (*Paragonimus asymmetricus* Chen,) 的记载<sup>[3]</sup>。为进一步研究三平正并殖吸虫的生物学地位和家猫能否作为它的实验动物以及扁囊并殖吸虫的可靠性等问题, 我们于 1979 年开始以三平正并殖吸虫囊蚴与类似扁囊并殖吸虫囊蚴混合感染家猫, 现将结果报告如下。

## 一、方法和结果

### (一) 三平正并殖吸虫囊蚴 从已知的卫

氏、三平正并殖吸虫混合感染区之福建省邵武县捕得的第二中间宿主——福建华溪蟹 (*Sinopotamon fujianense* Dai et Chen), 从蟹体心脏中检出三平正并殖吸虫囊蚴 (其特点: 1. 寄生于蟹体心脏; 2. 大小约在 430 微米左右; 3. 囊壁单层, 厚约 9 微米; 4. 排泄囊只达腹吸盘水平; 5. 蚴体在囊内蜷曲为 u 字形或马蹄形。) 取 20 个喂饲一福州产阴性家猫。自感染 50 天后断续收集猫便作沉渣镜检虫卵, 至感染后 114 天查及。

(二) 类似扁囊并殖吸虫囊蚴 自福建省闽清县捕捉福建华溪蟹, 分离出 20 个与扁囊并殖吸虫囊蚴相类似者 (见表 1 及图 1、2、3), 取其中 12 个于 1980 年 3 月 13 日喂饲上述同一家猫。

实验家猫在三平正并殖吸虫囊蚴感染后 195 天 (距类似扁囊并殖吸虫囊蚴感染后 78 天)

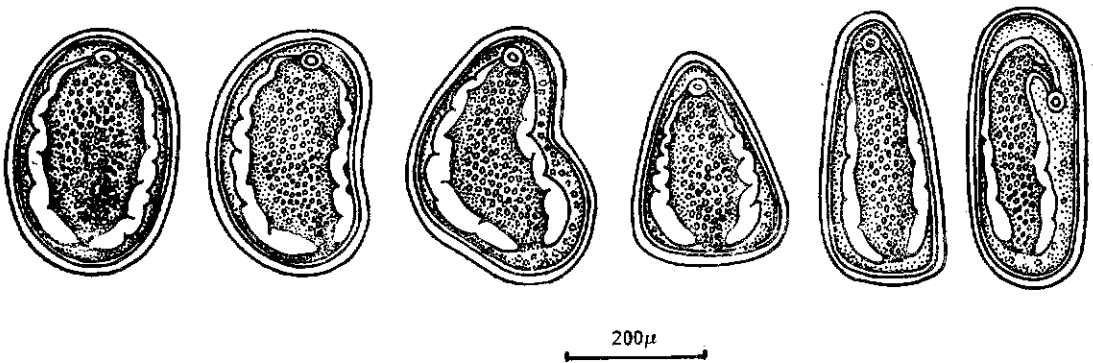


图 1 类似扁囊并殖吸虫囊蚴的各种形态

解剖, 在其肺脏发现 4 个虫囊, 在 3 个虫囊内发现 3 对成虫, 其中三平正并殖吸虫一对, 卫氏并

\* 本文蒙北京热带医学研究所钟惠澜教授、贺联印、曹维舜大夫审正, 谨致衷心感谢!

表 1 扁囊并殖吸虫囊蚴与类似扁囊并殖吸虫囊蚴之比较

	检测数	形 态	长(微米)	宽(微米)	长:宽	囊 壁
扁囊并殖吸虫囊蚴	50	扁形、不对称豆状、绕虫卵状、钩虫卵状等。	389 (336—453)	293 (235—334)	1.33:1	双层,外薄内厚,平均19微米,两端增厚
类似扁囊并殖吸虫囊蚴	20	扁形、椭圆形、三角形、扁豆形、肾形等	348 (284—418)	269 184—334	1.3:1	同上

殖吸虫二对;另一虫囊中为一只三平正并殖吸虫童虫,在胸腔中发现一只卫氏并殖吸虫童虫。

## 二、虫体之观测

### (一) 三平正并殖吸虫

1. 成虫 染色标本为椭圆形,两个标本测量,长分别为8和6毫米,宽为4和3毫米,宽长比例为1:2。虫体前端大后部小,最宽处位于体前1/3—1/4之间。二只虫口吸盘大小分别为0.524与0.45×0.367与0.325毫米。腹吸盘位于体前1/3水平线上,即靠近虫体最宽处,大小分别为0.752与0.485×0.885与0.500毫米,大于口吸盘。

生殖系统、卵巢紧靠于腹吸盘下方左侧,中心体明显,分为4、5叶,每个分叶上具有瘤状突起,大小分别为0.92与0.809×0.84与0.58毫米。子宫位于卵巢对侧,饱满多弯曲,充满虫卵,上达腹吸盘,下端盖住部分右睾丸,长约1.67与1.70毫米,最宽处为0.601与1.0毫米。睾丸在体中线,作星状分支,左睾丸均为5支,大小分别为1.5与1.2×1.0与0.8毫米,右睾丸分别为4、5支,大小为1.4与1.1×0.67与1.0毫米,均伸出肠支,靠近体缘,与卵巢重叠部分达0.1与0.2毫米。卵黄腺发达,肠管、咽等消化器官多被其掩盖,难以看清。体棘丛生,棘细且长,偶见单生者。检测感染125天(此时类似扁囊并殖吸虫囊蚴的感染才8天,不存在两种虫

卵混淆问题)猫粪便虫卵100个,其大小为81.1±4.71(66.24—91.08)×45.33±4.45(37.26—53.82)微米,虫卵对称,具盖,盖高及大小可依卵之大小略有差异,初期查及的虫卵壳厚、卵数少、个体小,发现虫卵一周后卵数逐渐增多,卵壳变薄,形体增大趋于定型。

2. 童虫 体态同成虫,大小3.5×1.7毫米,虫体最宽处为体前1/3处。口吸盘大小为0.551×0.351毫米,腹吸盘稍大,为0.668×0.543毫米。卵巢位于腹吸盘左下方,中心体明显,分为4叶,各分支具瘤状突起。子宫位于卵巢对侧,无虫卵。左睾丸5支,大小0.6×0.53毫米,右睾丸4支,大小0.45×0.37毫米,均跨肠支,靠近体缘,与卵巢有少部分重叠。体棘丛生,口腹吸盘间多单生体棘。

### (二) 类似扁囊并殖吸虫囊蚴感染后检获的虫体

1. 成虫 4条成虫结构相近,择一观测之。染色标本呈椭圆形,宽3毫米,长6毫米,宽长比例为1:2。口吸盘大小为0.3×0.3毫米,腹吸盘位于体中部稍前,大小为0.45×0.45毫米,卵巢位于腹吸盘左侧,大小为0.67×1.08毫米,分为5叶,每叶均具众多的瘤状突起。子宫位于卵巢对侧。睾丸长条形,左睾丸分4叶,大小为0.89×0.4毫米,右睾丸分3叶,大小为0.67×0.16毫米。卵黄腺发达,卵黄总管粗大,最宽处为0.18毫米,将雌、雄生殖器官分开

表 2 扁囊并殖吸虫与类似扁囊并殖吸虫囊蚴感染后所得童虫之比较

	体 态	宽长比例	腹吸盘位置及大小(mm)	卵巢位置及分支与大小	睾丸	卵黄囊	体棘
扁囊并殖吸虫	中间大,两端小,长椭圆形	1:2.22	体前1/3处底部 0.53×0.4	结构近卫氏,分五叶,四叶可见由中心体发出,具瘤状突起,大小为0.517×0.69	4—5支	粗大,大小为0.261×0.481	单生
类似扁囊并殖吸虫囊蚴感染后所得童虫	椭圆形	1:2.48	体中线 0.5×0.5	分五支,其中2支伸入腹吸盘内,大小为0.55×0.47	4支	粗大,大小为0.75×0.584	单生

于其上下。体棘单生。

2. 童虫 其形态结构与扁囊并殖吸虫相似(见表 2)。

根据上述形态结构,我们认为类似扁囊并殖吸虫囊蚴感染后所得的成虫与童虫均符合卫氏并殖吸虫特点,童虫与扁囊并殖吸虫相似。

### 三、讨 论

三平正并殖吸虫发现以来,其正常的自然终末宿主至今未定,虽然家犬可经人工感染发育成虫,但较之常见的卫氏并殖吸虫等显然存在着成熟期长,发育率低等情况,且发现家犬自然感染的虫体虽已成熟,但发育不良。陈氏称本虫在猫、大白鼠、果子狸、猴体内均没有感染成功<sup>[1]</sup>。此次,我们在家猫体内获得感染三平正并殖吸虫成功。虽然其在猫体内发育期长(感染后 114 天才查及虫卵)、发育率低,但 2 只成虫的形态结构均说明发育良好。

从疫区情况看,邵武县疫区山高林密,作为并殖吸虫终末宿主主要是食肉目中猫科野生动物,因而推想家猫作为三平正并殖吸虫的实验动物是适宜的,其在宿主体内发育周期长或许即是本虫的特征之一。

根据三平正并殖吸虫与卫氏并殖吸虫生活中第一中间宿主(放逸短沟蜷——*Somissulco-spira libertina*),第二中间宿主(福建华溪蟹)及自然终末宿主(家犬)的相同或混合感染,即

其生理学、生态学上的一致性,因而认为这两种虫在生物学分类地位上其谱系关系接近的看法<sup>[1]</sup>,这次三平正并殖吸虫囊蚴与类似扁囊并殖吸虫囊蚴——实为卫氏并殖吸虫畸形囊蚴混合感染家猫成功,为这个观点提供了新的证据。

以与扁囊并殖吸虫囊蚴相类似的囊蚴感染家猫可检获形态结构正常的卫氏并殖吸虫成虫与童虫,进一步支持了扁囊并殖吸虫作为新种的根据不足的意见<sup>[2]</sup>。

### 小 结

本文报告三平正并殖吸虫在家猫体内首次感染成功,说明了家猫可作为三平正并殖吸虫终末宿主的实验动物。以与扁囊并殖吸虫相类似的囊蚴感染后检获卫氏并殖吸虫,说明扁囊并殖吸虫新种可能是卫氏并殖吸虫畸形囊蚴感染后所获的卫氏并殖吸虫童虫所误认。在家猫体内三平正、卫氏并殖吸虫混合感染成功为这两种虫在生物学地位上之谱系关系密切的观点提供了新的证据。

### 参 考 文 献

- [1] 刘思诚等: 1981 三平正肺吸虫与卫氏肺吸虫混合感染的发现及其生活史的比较。科学通报, (3): 186—188。
- [2] 刘思诚等: 1981 卫氏肺吸虫囊蚴形态变异的观察, 科学通报, (5): 313—314。
- [3] 陈心陶等: 1965 三平正并殖成虫与囊蚴的观察。寄生虫学报, 2(3): 257—264。