

# 云南的一种尾蚴皮炎及其 感染哺乳动物的研究\*

左 仰 贤      钱 小 榆      李 启 文

(云南大学生物系) (云南省大理州血防所) (云南省巍山彝族回族自治县防疫站)

云南省巍山自治县巍宝公社小后厂村在水稻栽插季节流行着一种当地称为“大癞子”的皮炎,要求调查病因,提出防治方法。1976—1977年,我们到该村进行了皮炎病原调查并开展了防治实验。皮炎发生在与田水接触的手脚部(图

1 见封 2, 下同)。尤以下秧母田拔秧时最为严重。经过调查和实验研究,证实当地的皮炎病

---

\* 中国科学院北京动物研究所刘月英同志鉴定螺蛳标本,云南省流行病防治研究所杨晓东同志拍摄照片。特此致谢。

原为家畜的一种血吸虫—土耳其斯坦东毕吸虫结节变种 *Orientobilharzia turkestanica* (Skrjabin, 1913) var. *tuberculata* (Bhalerao, 1932) 的尾蚴 (图 2)。螺宿主为小土蜗 *Galba perversa* (图 3)。此结节变种及其引起的皮炎在我省还未见有报告。本变种引起的稻田皮炎,除吉林省外,也尚乏报道。

## 一、病原调查

(一) 皮肤发疹实验 将猴体的皮肤分别与土耳其斯坦东毕吸虫结节变种尾蚴 (压碎当地秧母田中的小土蜗收集而得)、“疫水”(秧母田水,内含结节变种尾蚴)、“疫水过滤液”(“疫水”经滤纸过滤,尾蚴不能通过滤纸)和“疫水煮沸液”(“疫水”煮沸 10 分钟后冷却,尾蚴被杀死)接触 30 分钟。结果:与结节变种尾蚴及“疫水”接触后的猴体皮肤,出现典型皮炎;而与“疫水过滤液”和“疫水煮沸液”接触的皮肤完全正常,无皮炎发生。又选相邻两块有小土蜗的秧母田,一块经灭螺药物“血防-67”糊剂杀灭了田中的小土蜗,另一块未灭螺。两组人群同时下田拔秧,结果:到灭螺后的田块中拔秧的人员无皮炎产生;而到未经灭螺田块中拔秧的人员全部发生皮炎。

(二) 家畜自然感染率的调查 采用粪便直接投瓶孵化法查毛蚴,结合沉淀镜检法和直肠粘膜刮取法查虫卵检查当地耕牛 53 头,感染本结节变种 29 头,感染率为 54.7% (其中检查黄牛 43 头,阳性 27 头。检查水牛 10 头,阳性 2 头)。检查马、骡、驴共 13 只,未发现感染本虫。

(三) 稻田中小土蜗自然感染率的调查 1977 年以玻片压片法调查小土蜗对本变种尾蚴感染率。5 月份检获的小土蜗大部分尚未完全长成,尾蚴感染率为 7.3%。6 月份检获的小土蜗为成螺,感染率为 20.5%。4、7、8、9 各月所检获的螺体均为极细小的幼螺,未查见尾蚴。其中以秧母田中的小土蜗感染率最高(37.6%);直播田次之(13.6%);插秧田最低(2.0%)。

(四) 虫种鉴定 以当地稻田中的小土蜗体内的尾蚴实验感染动物后得到的血吸虫成虫和虫卵的形态与自然感染的黄牛解剖后获得的成虫及虫卵完全相同(图 4、5)。亦符合许绶泰等(1957)、连建安等(1975)和刘忠等(1976)对土耳其斯坦东毕吸虫结节变种的描述。

## 二、土耳其斯坦东毕吸虫结节变种尾蚴实验感染哺乳动物

(一) 实验动物 小白鼠、豚鼠、家兔和猴均为实验室饲养。山羊和黄牛年龄在 6 个月以内,实验前经多次粪便检查,证明无自然感染。

(二) 尾蚴 取自稻田中自然感染的小土蜗螺体内。

(三) 感染方法 小白鼠和豚鼠为游泳法(用自来水清洗动物身躯,使全身毛湿透,然后放入含有尾蚴的高壁光滑容器内。动物尾腹部浸泡入尾蚴液,其头部可露出液面。感染 60 分钟);家兔为滴管法(动物腹部剃毛清洗,以尾蚴滴于皮肤上。感染 60 分钟);山羊和黄牛用袋浸法(在厚塑料长袋内盛尾蚴液,将剃毛清洗后的动物右前脚浸泡入袋内,固定动物。感染 60 分钟)。

表 1 土耳其斯坦东毕吸虫结节变种尾蚴实验感染哺乳动物解剖结果

实验动物	解剖只数	检出总虫数	肝脏血管		门静脉		肠系膜静脉									
			虫数	%	虫数	%	十二指肠		空肠	迴肠	大肠	直肠				
							虫数	%					虫数	%	虫数	%
小白鼠	3	1,264	31	2.5	569	45.0	108	8.5	107	8.5	65	5.1	375	29.7	9	0.7
豚鼠	2	9,270	770	8.3	745	8.0	2,233	24.0	3,001	32.4	1,872	20.2	560	6.0	89	1.0
家兔	1	1,732	0	0	0	0	775	44.7	661	38.2	111	6.4	163	9.4	22	1.3
山羊	1	981	4	0.4	0	0	54	5.5	247	25.1	361	36.8	311	31.7	4	0.4
黄牛	2	555	5	0.9	0	0	124	22.3	284	51.2	142	25.6	0	0	0	0

表2 土耳其斯坦东毕吸虫结节变种虫卵在实验动物肝脏及各段肠粘膜中的平均分布(个/克)

实验动物	检查只数	感染后天数	检出雌虫数	肝 脏	十二指肠	空 肠	迴 肠	大 肠	直 肠
小白鼠	3	96—98	650	577	47	3	10	10	33
豚 鼠	2	88	3,870	57,560	67,625	97,405	20,740	100	1,700
家 兔	1	85	914	4,570	84,540	29,700	7,170	240	20
山 羊	1	77	467	490	8,120	9,720	11,670	0	3
黄 牛	2	100—101	268	25	610	415	5	0	0

实验动物经 77—101 天解剖,结果如下:

(四) 虫体的分布 小白鼠、豚鼠、家兔、山羊和黄牛体内均检获土耳其斯坦东毕吸虫结节变种合抱成虫。成虫寄生于肠系膜静脉、门静脉及肝脏内,但主要集中于小肠系膜静脉。小白鼠、豚鼠、家兔、山羊和黄牛小肠系膜静脉内的虫数分别占总检获虫数的 22.1%、76.6%、89.3%、67.4% 和 99.1% (表 1)。

(五) 虫卵的分布 虫卵沉积于肝脏和肠粘膜中。小白鼠体内的血吸虫卵主要沉积在肝脏。豚鼠、家兔、山羊和黄牛体内本结节变种虫卵主要分布于小肠粘膜。上述动物的大肠和直肠粘膜中的虫卵都很少(表 2)。

(六) 成虫生殖器官、产卵及虫卵活性的观察 小白鼠、豚鼠、家兔、山羊和黄牛体内的土耳其斯坦东毕吸虫结节变种成虫都能雌雄合抱,产卵于肝组织及肠粘膜中。

小白鼠体内的成虫,雄虫睾丸细小,呈不定形颗粒状,内容疏松。雌虫卵巢细小,不完全成熟。约有 50% 的合抱雌虫子宫内不含虫卵,另半数的合抱雌虫子宫内虽含卵,但卵不正常(卵细小,缺小刺和附属物等结构)。肝脏及肠粘膜中的虫卵亦不正常,不能发育成熟(表 3)。

豚鼠体内的成虫生殖器官发育程度与小白鼠内的血吸虫相似。豚鼠粪便中曾查见少数的结节变种虫卵;但不能孵出毛蚴。肝组织中的虫卵亦不能发育成熟(表 3)。

家兔、山羊及黄牛体内的成虫,生殖器官发育成熟,子宫内均含正常虫卵。肝、肠组织中可见到正常发育中的各期虫卵,包括内含毛蚴的虫卵。并能通过粪便排出成熟活卵。山羊和黄牛于尾蚴感染后 48 天,首次在粪便中查见虫卵

和毛蚴(表 3)。

表3 不同动物体内的土耳其斯坦东毕吸虫结节变种排卵及虫卵活性的观察\*

动物种类及编号	感染后天数	粪便镜检虫卵	粪便孵化毛蚴	肝组织孵化毛蚴
小白鼠 1	96	-	-	-
小白鼠 2	96	-	-	-
小白鼠 3	98	-	-	-
豚鼠 1	88	-	-	-
豚鼠 2	88	+	-	-
家兔 1	35	+	+	×
山羊 1	48	+	+	×
黄牛 1	50	+	+	×
黄牛 2	48	+	+	×

\* “+” 阳性, “-” 阴性, “×” 没有观察。

### 三、讨 论

(一) 稻田中小土蜗体内的土耳其斯坦东毕吸虫结节变种尾蚴实验感染小白鼠、豚鼠、家兔、山羊和黄牛,解剖均获得合抱成虫。黄牛、山羊及家兔体内的血吸虫,生殖器官发育成熟,雌虫子宫内均含正常虫卵。肝、肠组织中含有成熟虫卵,并能从粪便中排出活卵。当地耕牛(特别是黄牛)对本变种的天然感染率也高(54.7%)。小白鼠和豚鼠可能不是此结节变种适合的终末寄主,因为其体内血吸虫的生殖器官不成熟或发育不正常,子宫和寄主组织中的虫卵不正常(卵细小,缺小刺和附属物等构造),不能发育成熟,也不能从粪便中排出活卵。因此,在本结节变种及其引起的皮炎流行病学中,耕牛起重要作用,而鼠类的作用可能不大。

(二) 土耳其斯坦东毕吸虫结节变种成虫在适合的终末寄主(家兔、山羊和黄牛)体内,主要寄生于小肠系膜静脉。虫卵也集中在小肠粘

膜(表 1、2)。这与日本血吸虫 *Schistosoma japonicum* 虫卵大量沉积于终末寄主的大肠和直肠粘膜不同。马绍德 (Massoud, 1973)<sup>1)</sup> 报告,牛、羊体内的土耳其斯坦东毕吸虫 *O. turkestanicum* 成虫主要寄生于肠系膜静脉,特别是在十二指肠系膜静脉内,大肠系膜静脉无虫。大多数虫卵亦沉积于小肠粘膜(占 79.4%—99.0%),主要是在十二指肠粘膜内,大肠粘膜内无虫卵。

我们以粪便直接投瓶孵化法和直肠粘膜刮取法对 53 头耕牛进行了本结节变种的对比检查,结果粪便直接投瓶孵化法的检出率为 52.8%,而直肠粘膜刮取法的检出率仅为 3.8%。

(三) 土耳其斯坦东毕吸虫结节变种的螺

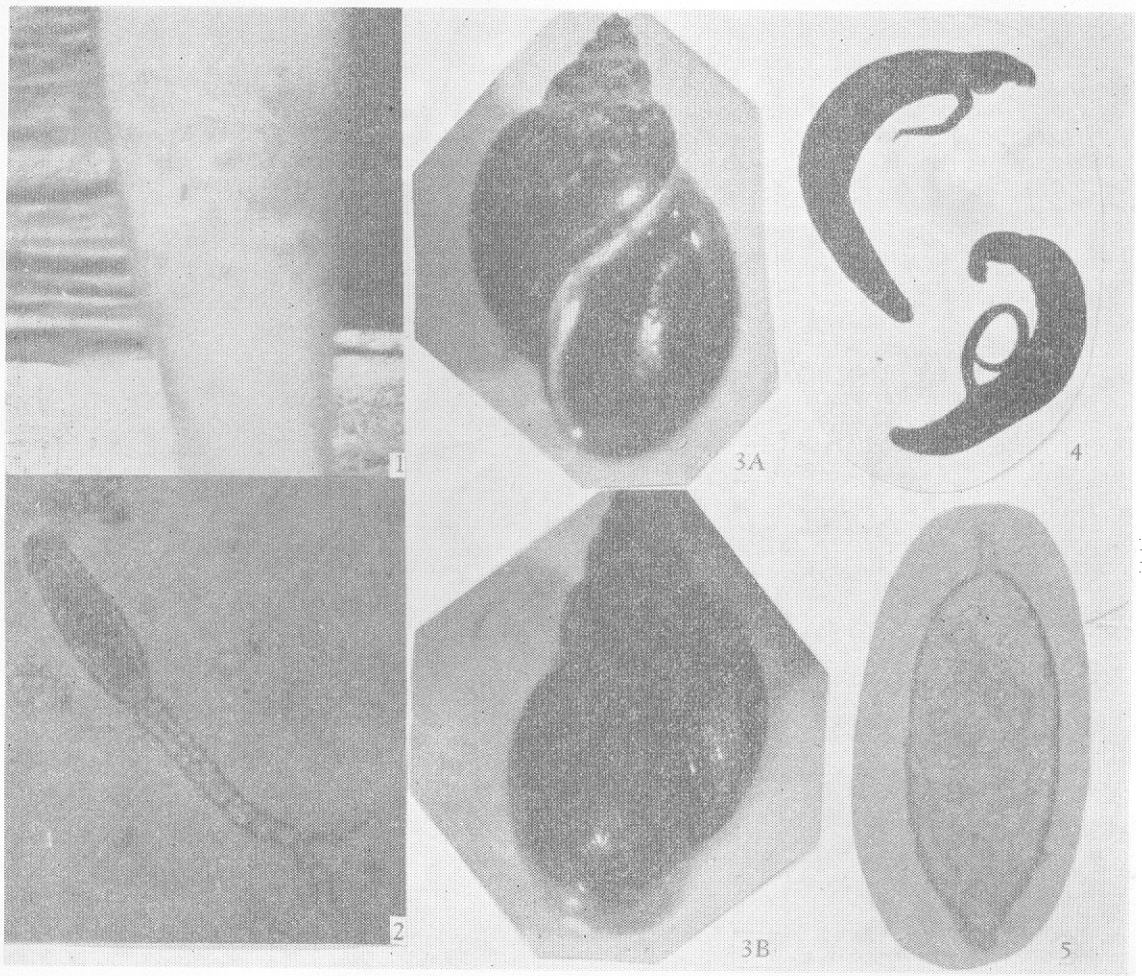
宿主在吉林省是卵圆萝卜螺 *Radix ovata*、狭萝卜螺 *Radix lagotis* 和梯状土蜗螺 *Galba laticallosiformis* Yen<sup>2)</sup>。在云南除了小土蜗 *Galba pervia* 是其中间宿主以外,是否还有其他螺蛳可作为中间宿主,有待调查。

(四) 猴体皮肤与本结节变种尾蚴接触后,出现与人体相似的典型皮疹。96 天后解剖,肠系膜静脉、肝脏、肺脏和心脏均未发现本虫。肝、肠组织压片检查,也未发现虫卵。说明本结节变种尾蚴侵入猴皮肤后,除引起皮炎外,并不能在猴体内进一步发育繁殖寄生。

---

1) Massoud, J., 1973, *J. Helminth.*, 47 (2): 165—180.

2) 连建安等, 1975, 动物学报, 21(2): 183—189。



## 《云南的一种尾蚴皮炎及其感染哺乳动物的研究》一文之附图(正文见第7页)

- 图1 人小腿部的尾蚴皮炎  
 图2 土耳其斯坦东毕吸虫结节变种尾蚴(×200)  
 图3 小土蜗(×8)(A、B二图)  
 图4 成虫雌雄合抱(×18)  
 图5 虫卵(×460)