

# 少棘蜈蚣的个体发育

浙江药用蜈蚣科研协作组\*

少棘蜈蚣 (*Scolopendra subspinipes mutilans*) 分布在长江中下游诸省,是我国常见的大型唇足类 (Chilopoda) 之一。每年从春季开始,直到秋季,陆续产卵孵化。孵化后的幼小个体仍在母体监护下生长发育,约 40 天后,才离开母体营独立生活;并以蛰居的方式渡过严冬季节,到来年再继续生长发育。约需 2—3 年才达性成熟;故其生长发育是一个相当长的复杂过程。

海曼思 (Heymens, 1901) 曾把欧洲的束腰蜈蚣 (*S. cingulata*) 和达尔蜈蚣 (*S. dalmatica*) 的个体发育过程分为 4 期: 第 1 期——卵黄裂和胚层形成期。第 2 期——分节和器官原基形成期。第 3 期——器官形成期。第 4 期——身体增长和性器官形成期。前 3 期都在母体监护下,以卵黄为营养;至第 4 期,个体发育日趋完善时,开始离开母体,摄取外界食物以代卵黄的营养,营独立生活。本文叙述的少棘蜈蚣个体发育的实际观察,只涉及前 3 个发育期。至于独立生活后的第 4 期,我组已观察至第 60 天,现仍在继续研究。

为了观察由孵化卵开始直至离开母体营独立生活前的个体发育,1978 年 6 月至 8 月,在岱山岛少棘蜈蚣人工饲养试验工作中,先后观察 17 窝抱卵孵化的实验材料,并寻求时机——防止母体把孵化的卵团吃掉——取出一部分不同发育阶段的卵粒,用波恩氏液 (Bouin's Solution) 和 5% 的福尔马林液分别固定保存,再进一步研究。我们分作五个阶段进行了观察。

## 一、胚层形成期

母体卵巢内成熟的卵,在生殖腔内受精,排出体外时,已是受精卵。排出的卵粒呈米黄色,表面有胶状粘液,因此能粘结成团。卵粒近于

圆形,最大直径为 3.5—4.0 毫米。卵膜薄而脆弱,膜内充满富有营养的大量卵黄。

1978 年 7 月 21 日一母体排出了一窝卵,经 4 小时的观察后,取出 18 粒受精卵进行研究,其中 15 粒各出现一个小而圆的胚盘。受精卵的卵黄形成许多多面形的锥状体,称为卵黄角锥体 (yolk pyramid)。卵表面上可以看到由角锥体基部形成透过卵膜的多边形网纹 (图 1, 见封 2, 下同)。据海曼思记述,这时卵内出现两种细胞:一种是发生在角锥体间的间插细胞 (intercalary cells), 另一种是发生在卵粒中心的角锥细胞 (pyramid cells)。在卵膜下面出现的囊胚层 (blastoderm) 是间插细胞外移到卵粒表层继续发生分裂而形成的。

通过有丝分裂很快完成胚盘的加厚,并分化出外胚层、中胚层和内胚层。在胚盘里发生的一团中胚层细胞开始向两侧分离,并向前伸展形成胚条 (germ band)。由原来的胚盘变成胚条后面的一部分和左右胚条间的正中线上因无中胚层细胞侵入而呈现出一条窄长的纵沟,被腹膜覆盖着。在纵沟的前端有一轻微的圆形凹陷,就是口部。随着胚条原基的增长出现了原始分节的迹象。

## 二、分节和步足原基形成期

据我们观察,受精卵发育到第 10 天,胚条分节完成,共有 27 节。胚条前端的口,已呈新月状,口前两侧增加了粗大的触角原基;后端虽已有很明显的肛门,但还未出现巨大的尾节(图

\* 参加协作组的有: 中国科学院动物研究所张崇洲、李志英(执笔人);杭州大学生物系毛节荣;浙江省医药公司许炫玉、朱佩清;岱山县医药公司赵锡康、刘志英等同志。本文插图由动物所马书明同志复墨。

2)。至翌日,在第1触角原基的前面已有明显的前触角,口前出现额板。两触角的后缘和大颚节之间,有1间夹节(intercalary segment),这一节没有其他各节那样发达,在继续发育中也不生出附肢。间夹节之后,第1—4节上的附肢原基分别为1对大颚、两对小颚和1对颚足的萌芽。这时第2小颚基部外侧已有几丁质化的卵齿。第5—24节为躯干节,其附肢原基均为步足的萌芽,已相当发育(图3)。体节的原基外侧部分进一步发育成背板。而内侧部分则发育成腹板。这时肛门周围已有相当大的心脏形的尾节。在前述胚条阶段的第26、27节(即躯干节后的第22、23节)并未消失,而隐匿在第21躯干节和巨大的尾节之间。

### 三、第1胚胎期

当受精卵发育到第13天前后的时候,胚条各节上的附肢原基明显增长,触角前移,与口并列在同一水平线上。不成对的上唇在额板(Clypeal)下缘变成片状,悬于口部。细小的前触角也由于触角前移而被推向最前方,变得更为明显。同时在胚条之间的腹膜左右伸张而头尾彼此接近。至头尾相触时,在卵之赤道处由腹膜形成一条横沟,把卵黄隔成上下两部分。胚条外面的囊胚层也在迅速扩展,把整个胚条和卵黄完全包裹起来,形成一层完整的胚皮(embryonal cuticula)。个体发育到这个阶段,已形成所谓的胚胎。胚胎初步形成时,被包裹的卵黄仍然大部分呈角锥体状。从侧面观察胚胎腹面左右两侧出现成串的神经节,但未成对地移至腹面正中线上合并成神经索(图4)。

约15天以后,由于卵膜限制了胚胎的继续生长和发育,第2小颚基部外侧的几丁质卵齿就刺破卵膜,卵膜横裂成两半,一半盖着胚胎的上半部,另一半盖着胚胎的下半部,在卵膜裂缝中可以看到裸露出来的胚胎的头尾和中部。

在卵膜破裂后,由于彼此相接触的头部和尾部渐渐分离,上下腹膜之间亦随着逐渐分开,最后形成圆形的空隙,同时触角和步足迅速增长,因而包在胚胎外面的,具有卵齿的胚皮开始

脱离胚胎,逐渐完成第一次蜕皮。这时胚胎的第1触角已分17节,其他附肢分节还不甚明显,最末步足与其他步足比较,未见增长,生殖节原基也不发育。

### 四、第2胚胎期

解脱胚皮束缚后的胚胎迅速生长发育,虽然头尾越来越分离,但体形仍呈马蹄状。俟产卵后的第21天前后,发生第2次蜕皮。蜕皮由头部开始,因为这时胚胎已有能伸缩的肌肉组织,身体可以蠕动了。但进行得非常缓慢。据我们观察,这次蜕皮常常要24个小时才能完成。

在蜕去的这层皮膜外面常常粘着第1皮层(胎皮)和分成半球状的两片卵膜。刚刚蜕皮后的胚胎呈马蹄形,白色,消化道内贮有大量的卵黄,使身体呈现黄色。在头部两侧眼的部位上先形成明显的眼丘,同时在体节侧面气门的部位上各出现1对下垂的半圆形突起。透过表皮可以看出4个单眼和气门的雏形。除第1触角仍分17节外,大颚暴露在下咽的两侧,虽有成体之大颚的轮廓,但尚发育不全,缺乏颚齿,整个大颚亦未嵌入头颅腹面里去。第1和第2对小颚以及颚足的外形和分节已与成体相似。各对步足除转节不甚明显外,已分成前股节、股节、胫节、跗节第1节和第2节、前跗节(跗爪)6个分节,无副爪。最末步足比其他步足已明显增长。尾节仍呈心脏形(图5)。

第2次蜕皮后的胚胎,长11.5—12.5毫米,宽约2.3毫米。弯曲的身体经常蠕动,体节和步足也能伸缩自如。弯曲呈马蹄形的身体,一天后,几乎完全伸展开来。头部和尾节变得背腹扁平,而身体中部仍呈圆柱状。全体呈乳白色,表皮尚未几丁质化,仅上唇中部由于几丁质化而呈淡褐色。但是每个体节都可分出背板、腹板和侧板;在侧板上气门仍呈突起状,不与外界相通。头板亦与成体相同,近于圆形。上唇中缘无中间齿,大颚大半嵌入体内;在大颚的游离缘上出现5个几丁质化的突起,代表未来的4个颚齿和1毛叶(hair polster)。

在头板和第1步足体节背板之间有一相当

显著的颚足背板。尾节出现基侧板,尚无腺孔。最末步足已伸向后方,它的前股节上已有成体所具备的棘刺。

25 天后的胚胎长达 18 毫米,宽约 2.5 毫米,透过表面的皮膜,可以观察到贯通背部前后的管状心脏的搏动。这个时候的胚胎仍在监护下,正处于胚胎和自由活动的中间阶段,但母体以身体环绕着它们(图 6)。

## 五、幼体形成期

在我组观察试验中,由母体监护的一窝胚胎,在产卵后的第 37 天第 3 次蜕皮;另有一窝,在第 39 天也第 3 次蜕皮(图 7)。

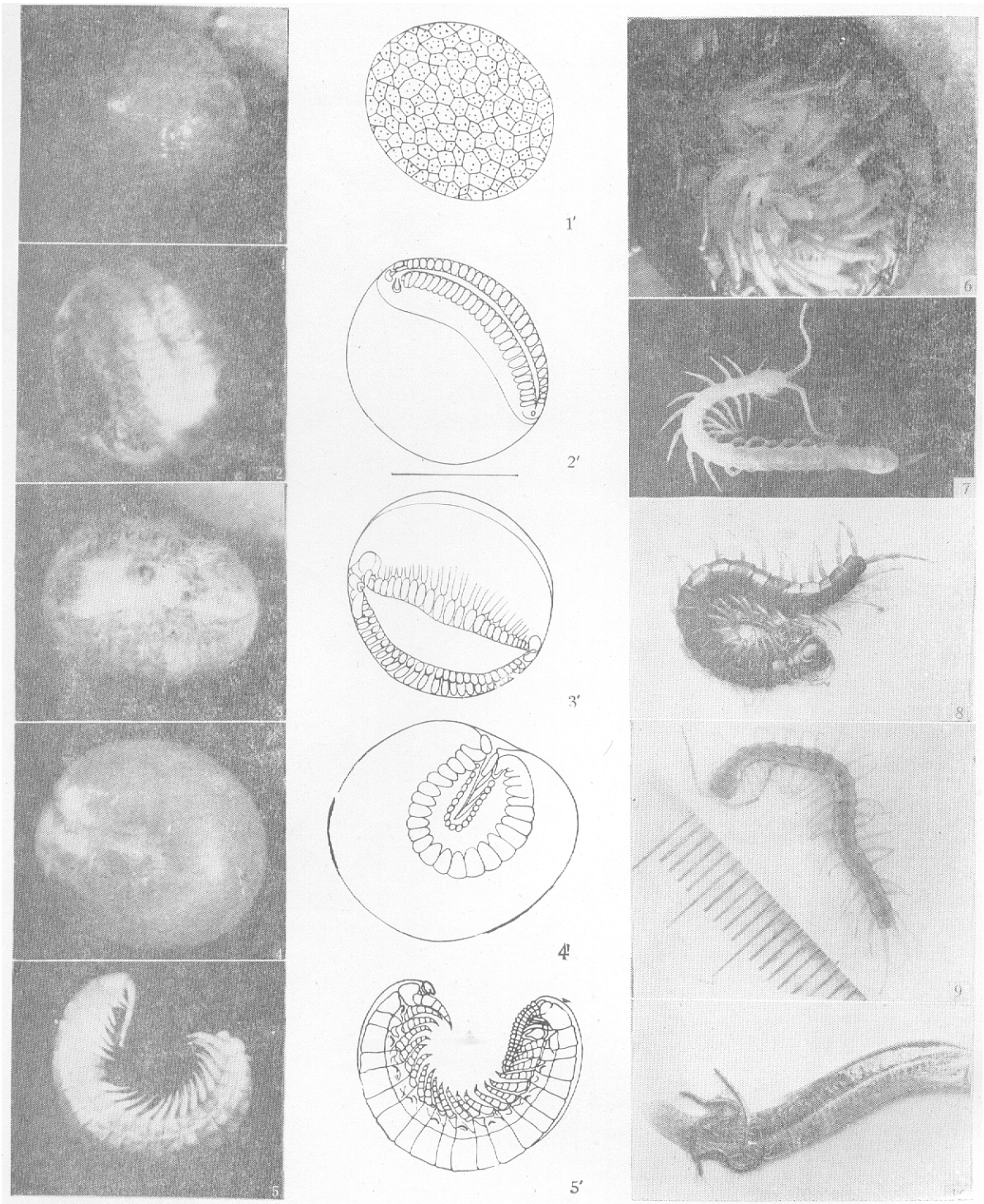
这次蜕皮,从头部背面额沟裂开的横缝隙钻出头节和随后的体节,触角也由其基部到末端逐渐蜕皮。据观察,当第 7 节蜕皮时,触角已完全蜕露出来。尚待蜕皮的后面体节在身体前后蠕动下继续蜕皮,最后才蜕出尾节和最末步足。有时尾节因皮膜折叠过厚,蜕皮更为缓慢,一直拖延到最后完成。每个个体的蜕皮时间约 1 小时左右,在同一窝中许多个体的蜕皮,虽然有快慢的差异,但在 24 小时内,它们都已渡过第 3 次蜕皮的阶段,进入幼体期。

第 3 次蜕皮前的胚胎长约 20 毫米,宽约 3

毫米,蜕皮后的幼体长 24—26 毫米,宽 2.3—2.5 毫米。显然是蜕皮引起体长的剧增,而体宽却相应的减小。这次蜕皮后,整体完全变得背腹扁平,气门已与外界相通,口器与躯干节的各种附肢发育完全,步足已具 1 跗刺与副爪,与成体完全相似,仅体色灰白,头板保留明显的额沟,4 对单眼还无色素,体表几丁质尚待加厚,背板也未成黑褐色(图 8)。在消化道内,第 10—14 体节以后的中肠内含有相当多的卵黄。

这时的幼体仍在母体周围,成群地自由活动(图 9);俟 3—5 天后,即产卵后的第 42 天左右,单眼已有色素,体表几丁质加厚而呈淡黄色,颚爪和步足跗爪等已呈黑色。这时逐渐脱离母体开始独立生活(图 10)。

与成体相似的幼体在第 3 次蜕皮后,即产卵后的第 42 天前,中肠内的卵黄已消失,变成乳糜状的消化物。这时我们曾给予喂食(如泥鳅等)已能贪婪地吃食(图 10)。摆在我们面前的一个事实,从 3.5—4.0 毫米的受精卵发育成离开母体前的长达 24—26 毫米,宽 2.3—2.5 毫米的幼体,在不进食,只靠容量有限的卵黄而生长发育到如此之大的个体,倒是一个耐人寻味的课题。



《少棘蜈蚣的个体发育》一文之附图（正文见17页）

1—1'。 卵黄分裂成角锥体的受精卵 2—2'。 形成体节原基的受精卵 3—3'。 具有附肢原基的胚条向左右分离的受精卵 4—4'。 腹面两侧具有神经节的胚胎 5—5'。 第2次蜕皮后的“胎儿” 6。 在母体监护下第2次蜕皮后进一步发育的“胎儿” 7。 正在进行第3次蜕皮的个体 8。 第3次蜕皮后的幼体 9。 在母体监护下第3次蜕皮后的幼体(一部分) 10。 离开母体后的幼体正在摄食泥鳅