

插枝治疗牛眼病、瘤胃臌胀 1,337 例

广西壮族自治区兽医研究所

牛眼上膜(角膜翳),是一种常见症状。我区耕牛多发生于夏秋大忙季节。轻者视力障碍,重则失明废役。

自 1972 年以来,我区灵山、都安等县,遵照毛主席关于“中国医药学是一个伟大的宝库,应当努力发掘,加以提高”的教导,在学习新针疗法的基础上,进一步发掘祖国兽医学遗产,采用树枝穿插牛顺气孔治疗眼病、瘤胃臌胀获得了初步成效。

根据“全国总结验证中兽医经验课题协作会议”的精神,我所在兰州兽医研究所的具体指导下,协同贵州省畜牧兽医研究所,甘肃省天水地区畜牧兽医站,福建省农科院畜牧兽医研究所,湖北省农业局、畜牧局等兄弟单位,大力协作,进一步推广验证了 1,337 例树枝穿插顺气孔,治疗牛的眼病和瘤胃臌胀的疗效。其中治眼病 1,225 例,疗效 93.3%;治瘤胃臌胀 112 例,疗效 93.7%。

实践证明,这个治疗方法效果较好,方法简便,不用药,不花钱,易于推广,深受贫下中农的欢迎,是一个宝贵的经验。

一、治疗方法

1. 顺气孔位置 在上颌齿板与第一条腭褶间的正中,有一三角形切齿乳头,乳头两侧各有一鼻腭管的开口(鼻腭管的另一端开口于鼻腔),即俗称顺气孔(见图 4)。

2. 插枝材料 我们多采用新嫩的桃树枝或李树

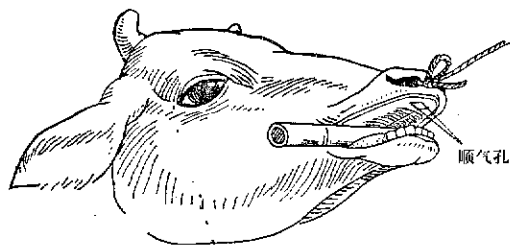


图 1 顺气孔示意图

枝,枝条的粗细、长短视牛只大小而定,一般长约 20—25 厘米,直径 0.2—0.3 厘米,选用软硬适中而较挺直的,削去树枝和叶痕,使其稍光滑。

3. 穿插顺气孔方法 用一截竹筒或木棒,横架于患牛口中,使嘴巴适度张开,掀起上唇,露出顺气孔,用枝条小心插入孔内(左眼患病插右顺气孔,右眼患病插左顺气孔),向鼻腔内徐徐推进,直至整段树枝插没为宜。树枝插好后,除去口腔中木棒,任其自由活动采食,枝条不用取出。

二、疗效及临床病例观察

1. 疗效判断标准 痊愈:症状消失,视力恢复正常。

好转:症状明显减轻,翳膜大部分消退。

无效:观察时间超过两个月,症状不见好转者。

2. 疗效 据贵州、福建、甘肃、湖北、广西等省(区)各协作单位的统计,疗效详见表 1 和表 2。

表1 插枝治疗牛眼病疗效统计表

协作单位	治疗病例数	治愈头数	好转头数	无效头数	疗效(%)
贵州省畜牧兽医研究所	36	34		2	94.4
福建省畜牧兽医研究所	61	57		4	93.4
甘肃省天水地区兽医站	17	13	2	2	88.2
湖北省农业局、畜牧局	8	6	2		100
广西壮族自治区兽研所	1,103	974	55	74	93.3
合计	1,225	1,084	59	82	93.3

表2 插枝治疗牛瘤胃臌胀疗效统计表

协作单位	治疗病例数	治愈头数	无效头数	疗效(%)
贵州省畜牧兽医研究所	5	4	1	80.0
广西壮族自治区兽研所	107	101	6	94.4
合计	112	105	7	93.7

表3 插枝治疗牛眼病 397 例临床观察情况统计表

省区	临床观察例数	牛别		性别		患眼症状表现						治疗结果				平均疗程(天)	
		黄牛	水牛	公	母	左或右眼			结膜疾患	角膜疾患	视力情况		痊愈	好转	无效		疗效(%)
						左眼	右眼	双眼			尚见物	失明					
贵州	36	12	24	21	15	16	15	5	26	10	34	2	34		2	94.4	7.3
甘肃天水地区	17	17		4	13	7	8	2	2	15	11	6	13	2	2	88.2	31
湖北	8	1	7	7	1	5	3		3	5	2	6	6	2		100	8
广西	336	63	273	167	169	220	116	3	92	244	236	100	293	26	17	94.6	16
合计	397	93	304	199	198	248	142	10	123	274	283	114	346	30	21	93.1	

注：在插枝治疗牛眼病 397 例临床观察的验证过程中，其中有两例是右眼角膜翳插右顺气孔，均愈。

3. 在 1,225 例插枝治疗眼病中，我们对 397 例进行了临床观察，结果见表 3。

三、典型病例

病例 1 南宁市郊区明秀公社秀灵大队万秀三队成年水公牛一头，于 1976 年 12 月 3 日上午打架，右眼受伤流血，眼睑肿胀不能张开，次日角膜混浊，经大队兽医多方用药无效。于 8 日来我所诊治。患牛右眼紧闭，上下眼睑肿大如鸡蛋，上眼睑边缘正中处有一结缔创口，痛感明显，角膜严重白翳，患眼失明。同日用冬青树枝穿插同侧(右)顺气孔，让畜主牵回队里管护观察。至 12 月 15 日，患眼肿胀消退，眼睑启闭如常，痛感

消失，翳膜变薄，透光，视力恢复。至 12 月 21 日，翳膜全部消退，角膜清明，痊愈。疗程 13 天。

病例 2 邕宁县苏圩公社苏保大队 18 生产队，于 1976 年 6 月 8 日发现水牛群中部分牛只眼睑粘附脓性分泌物，闭眼、畏光、流泪，结膜炎红肿。随后，有些患眼角膜呈现乳白色混浊，公社兽医曾用青霉素、链霉素和中草药治疗，均未见效，病情逐渐扩大，至 7 月 27 日，经我所初诊为地方性传染性结膜炎。即对其中 8 头症状较重患牛进行插枝治疗。至 8 月 12 日检查，病情均有不同程度的减轻。9 月 15 日复检，除两头角膜遗留一黄豆大的白点、两头角膜仍稍有混浊外，其余已痊愈。至 9 月 29 日，只剩下一头仍有轻度混浊。




图2 治疗前翳膜严重，患眼失明




图3 治疗后角膜清明，视力恢复

病例 3 横县飞龙公社新福大队新福生产队，水公牛一头，3岁，于9月3日发现左眼上膜，经当地兽医多次治疗无效，9月19日牵到灵山县兽医站求治。患眼结膜充血，红肿流泪，角膜覆盖一层厚浊的翳膜，视力消失。用桉树枝穿插右侧顺气孔。至9月23日，患眼清明，视力恢复，痊愈(见图2、3)。

病例 4 都安县城厢公社巴谭大队百仁生产队水公牛一头，于1976年5月7日下午3时发生急性瘤胃臌胀。患牛张口呼吸，站立不安，腹部臌胀如皮球样，手压有弹性，叩诊有鼓音。当日下午5时，用约一尺长细竹签穿插右侧顺气孔，术后不久即暖气，10分钟后，腹胀逐渐消失，15分钟后吃草，半小时后开始排尿。次晨痊愈。

四、几点体会

1. 通过1,337例牛顺气孔插枝治疗验证，我们认为用此法治疗牛眼病和急性瘤胃臌胀的疗效确实，不

用药，不花钱，是一个容易推广的好疗法。

2. 在治疗验证实践中，我们并不固定于使用某一种枝条，例如柳树枝、桃树枝、桑树枝、桉树枝、扫把枝、山芝麻枝、李树枝、冬青树枝或较硬挺的草茎，也都收到同样的效果。

3. 插枝治疗，对于一般常发的外伤性初期角膜炎、角膜翳、结膜外翻、结膜炎等疗效显著，疗程较短，但对化学烧伤或其他疾病引起的实质组织受损或陈旧眼病，疗程长而疗效较差，甚至无效。

4. 我们有意地做了两例右眼患病穿插右侧顺气孔，亦收到同样效果。但验证的病例还不多，需作进一步试验。

5. 关于树枝穿插顺气孔后，枝条应保持在鼻腔中多长时间(实际上枝条会自然脱落)?为什么鼻腔内插入枝条可以促使眼翳膜消退和瘤胃积气的消除?这些问题有待进一步探索。