

管刀倒猪术

韩盛兰

弓耀文

(山西农学院畜牧兽医系内外科教研组) (中国人民解放军 52848 部队)

我们从 1975 年起试用“管刀倒猪术”倒猪。经三年时间的多次实践，证明本法适用于 30 斤以下的母猪，尤其适于 5—15 斤的母猪。本法和传统小倒法相比，其优点是易掌握、切口小、出血少、较安全、速度快等。

制作管刀

取管壁厚 0.5—1 毫米，长约 17 厘米，管腔直径分别为 5、7、9 毫米的无缝金属管(钢管最好，合金管、铁管均可)。将三支管的两端均锉成 45° 角的斜面(图 1a)。一端锉成 45° 角后，将斜面管壁之内、外缘锉成钝圆，此端称管刀的钝端。另一端先锉成 35° 角之斜面，留斜面之尖部(长约 5 毫米)再锉一次，使斜面呈 45° 角(图 1a)，锉去斜面管壁内、外缘之棱。锉磨斜面

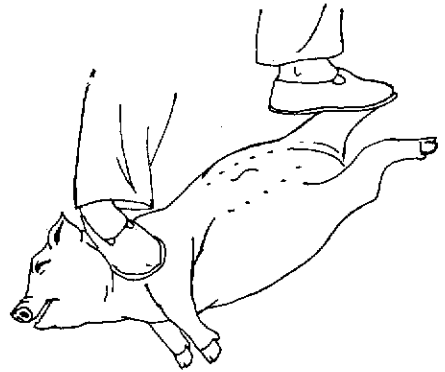


图 2 踏颈踩肢保定

保定方法

可用“踏颈踩肢保定法”(图 2)。术者左手提起猪的左后肢，右手捏住左侧膝皱褶，先让其头颈部右侧着地，右足立即踏住左侧颈部，以足掌外侧缘卡在左下颌骨垂直枝的后缘处。随后让前躯右侧着地，双手拉展左后肢，使猪后躯呈仰卧姿势，左足的掌部踩住左后肢的跗骨部。如此，使猪成为头在术者右侧、背朝术者的右侧横卧姿势。

确定术部

左下腹部，左列乳头外侧约 2 厘米与左侧臌结节相对处为术部。或由左侧臌节向腹中线作一垂线，交于左列乳头外侧约 2 厘米处，交点即为切口。此为常规术部。但因猪只大小、品种、肥瘦、饥饱的不同，术部也略有差异，故应根据具体情况灵活定位。

大猪，官角发育大，子宫位置靠前。切口宜在常规术部的前方约 0.5—1 厘米；反之，小猪在常规术部的稍后方约 0.5—1 厘米。

土种猪，性器官发育较快，官角较大。切口宜在常规术部之稍前方；纯种猪，性器官发育较慢，官角较小，位置靠后。切口宜在常规术部稍后方。

饱肚时，胃肠内容物较多，肠管体积较大，肠管往往凸入盆腔压住官角，或因腹压大，腹壁紧张，切口易撕裂扩大(尤其是瘦猪)，肠管脱出，切口宜在常规术部

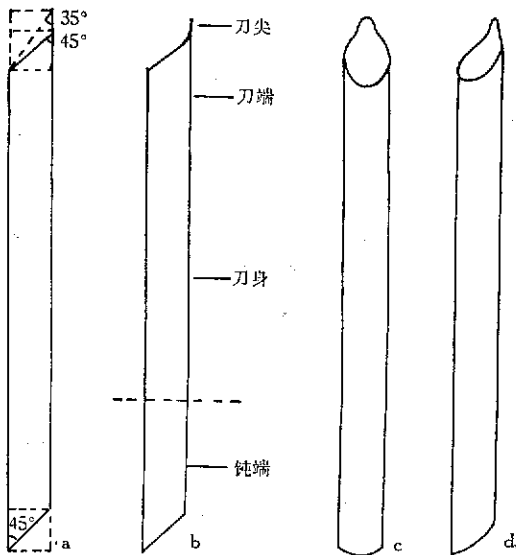


图 1 管刀

a. 制作方法； b. 正侧面； c. 正面； d. 斜侧面。

的尖部，使成剑头状小刀，此端称管刀的刀端。管刀的中部称刀身。这样管刀即制成(图 1b、c、d)。管腔直径 5、7、9 毫米的管刀，分别叫 3、2、1 号管刀。3 号刀用于 10 斤以下的猪；2 号刀用于 10—20 斤重的猪；1 号刀用于 20—30 斤重的猪。

的稍后上方(靠膝部);饿肚时,胃肠内容物少,肠管体积小,肠管位置靠前,切口宜在常规术部的稍前方。

肥猪,腹壁较厚,创口不畅,官角难出,切口宜靠腹部(距乳头近些);瘦猪,腹壁较薄,切口通畅,切口宜靠膝部。

施术方法

(一) 持刀方式 右手取刺入式(或戳入式)持刀。即食指伸直,指肚与管刀斜面相对,逼住刀尖(以露出斜面的一半为宜)。中指弯曲,以其第二指关节的内侧面和拇指指肚挟住刀身,钝端紧靠于手托部的中间(图3)。

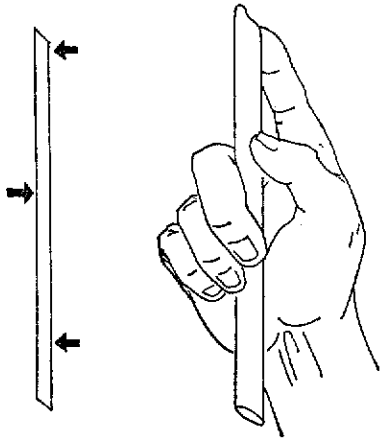


图3 持刀手势(左:力点示意)

(二) 固定术部 左手中指指端抵于左侧髻结节处,除拇指外,其余四指并拢。拇指按于左列乳头外侧的2厘米处,使拇、中二指指端上下相对成一垂直线。拇指向下强压腹部,其余四指向上用力将腰荐部托起。术部用5%碘酊消毒。

(三) 制造创口 右手持刀,将刀尖垂直置于固定术部的拇指指端(紧贴指端)的前方(刀的斜面背着指端)。此时,以踏颈部的足掌用力踩猪,或以定位的拇指强压腹部,使猪嚎叫,以提高腹压,使腹壁紧张,便于戳透腹壁(上法,饱肚猪不用)。趁猪叫之际,术部拇指轻压腹部(以增大术部至腹主动脉和后腔静脉的距离。否则,易戳伤血管而死),用管刀刀尖将皮肤划一长约5毫米的纵行切口。接着迅速一次戳透腹肌和腹膜。戳透时,手有捅透牛皮纸的感觉,并有无色腹水流出。

(四) 诱导官角 戳透腹壁后,一方面,术部拇指伸直,使其与皮肤成 45° 角;中指抵于左侧髻结节处,拇、中二指上下相对(与地面垂直)一齐用力(其余指协助)压迫腹部和腰荐部(几乎达到两指端相接的程

度)。这样官角易出。另一方面,转动管刀,使斜面朝着左侧髻结与百会穴之间的腹腔顶壁缓缓插入腹腔,插至管刀受阻(即斜面挨住腹腔顶壁)不能再插为止(图4)。接着迅速拔(抽)出管刀,越快越好。若位置正确,则官角随刀而出。为了安全起见,也可将管刀的钝端插入腹腔(位置同上),以同样方法诱出官角。若官角不出,可前后左右适当调整斜面的位置,然后再拔管刀,直至诱出官角为止。

诱导官角发生故障时,可按下列法分别处理:

当肠管反复脱出而官角不出时,可能切口太靠前(切口过大的情况除外),可用右手的拇、食二指将脱出的肠管还纳腹腔。把管刀的钝端插入切口,用力向后推移切口。同时左手拇指指向后推移术部皮肤。然后将管刀的斜面朝着左侧髻结节与百会穴之间的腹腔顶壁插入腹腔,插至不能再插时,速拔管刀即成;

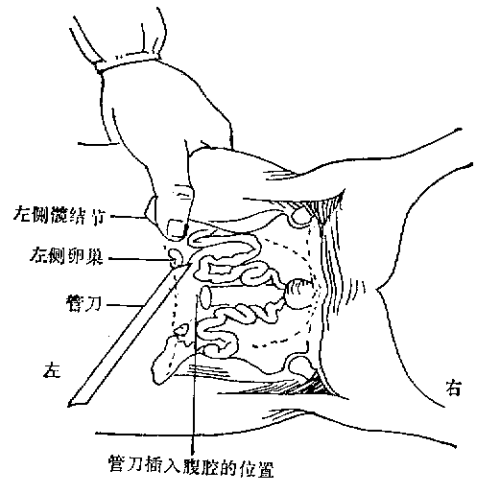
当膀胱或其圆韧带反复脱出时,可能切口太靠后。此时将脱出物纳入腹腔,然后把管刀的钝端插入切口,用力向前推移切口。同时左手拇指向前推术部皮肤。将管刀送至上述位置,再次拔出管刀诱出官角;

当切口位置虽然正确,而腹压过大(如饱后劓猪)肠管脱出,官角不出时,应暂停施术。将猪只倒吊,拍打腹部使肠管前坠,重新保定,再次施术,方法同上;

若因切口过大,致使腹压降低,官角不出时,可用传统小劓刀的刀柄拔出官角。若为大猪,可把右手食指插入腹腔摸出官角。术后缝合;

当卵巢大小估计不足,而切口过小,卵巢不出时,可适当扩创。

(五) 摘除卵巢 官角脱出后,右手迅速捏住,用传统小劓法摘除官角、卵巢和部分宫体。术后消毒,不必缝合。左手提起猪只拍打腹部,然后放开,术毕。



管刀插入腹腔的位置

图4 管刀插入腹腔的位置