

玳瑁和绿海龟幼体外周血细胞的观察与比较

张飞燕^{①②} 古河祥^② 陈华灵^② 夏中荣^② 李丕鹏^{①*}

(① 沈阳师范大学化学与生命科学学院 沈阳 110034; ② 广东惠东港口海龟国家级自然保护区管理局 惠东 516359)

摘要: 对玳瑁 (*Eretmochelys imbricata*) 和绿海龟 (*Chelonia mydas*) 外周血细胞形态特征及其数量进行了观察、测定与比较。结果表明, 在 2 种海龟外周血都观察到 7 种血细胞: 红细胞、淋巴细胞、单核细胞、嗜中性粒细胞、嗜酸性粒细胞、嗜碱性粒细胞和血栓细胞, 除了绿海龟观察到大、小 2 种嗜酸性粒细胞外, 另外几种血细胞的形态结构与其他爬行动物相似。白细胞分类计数表明, 2 种海龟白细胞中以嗜中性粒细胞数量最多, 其次是淋巴细胞和单核细胞, 嗜酸性粒细胞仅有少数, 嗜碱性粒细胞极少, 并且此类细胞在玳瑁的白细胞分类计数中为零。玳瑁红细胞数量为 $(346.7 \pm 68.4) \times 10^3$ 个/ μL , 比绿海龟红细胞含量少, 绿海龟为 $(403.3 \pm 170.6) \times 10^3$ 个/ μL ; 玳瑁白细胞及血栓细胞数分别为 $(7.7 \pm 1.9) \times 10^3$ 个/ μL 和 $(9.6 \pm 2.2) \times 10^3$ 个/ μL , 绿海龟分别为 $(7.3 \pm 2.8) \times 10^3$ 个/ μL 和 $(7.5 \pm 3.7) \times 10^3$ 个/ μL 。

关键词: 玳瑁; 绿海龟; 血细胞

中图分类号: Q952 文献标识码: A 文章编号: 0250-3263(2009)06-113-09

Blood Cells Morphology and Hematology of *Eretmochelys imbricata* and *Chelonia mydas*

ZHANG Fei Yan^{①②} GU He Xiang^② CHEN Hua Lin^② XIA Zhong Rong^② LI Pi Peng^{①*}

(① College of Chemistry and Life Science, Shenyang Normal University, Shenyang 110034;

② Huidong Gangkou Sea Turtle National Nature Reserve Management Bureau, Huidong 516359, China)

Abstract: In this study, the blood cells of Hawksbill Turtle (*Eretmochelys imbricata*) and Green Sea Turtle (*Chelonia mydas*) were observed. A total of 7 types of blood cells were identified: erythrocytes, lymphocytes, monocytes, heterophils, eosinophils, basophils and thrombocytes. Morphological characteristics of blood cells were similar to those of cells from other reptiles except that *C. mydas* had both large and small eosinophils. The leukocyte differential count indicated that the predominant leukocytes were heterophils, followed by lymphocytes and monocytes. A few eosinophils and a very few basophils could be observed, especially the basophils could not be observed in *E. imbricata*. The red blood cell count was $(346.7 \pm 68.4) \times 10^3$ cell/ μL in *E. imbricata*, fewer than that in *C. mydas* [$(403.3 \pm 170.6) \times 10^3$ cell/ μL], while the white blood cell count [$(7.7 \pm 1.9) \times 10^3$ cell/ μL] and thrombocyte count [$(9.6 \pm 2.2) \times 10^3$ cell/ μL] in *E. imbricata* were higher than those in *C. mydas* ($(7.3 \pm 2.8) \times 10^3$ cell/ μL , $(7.5 \pm 3.7) \times 10^3$ cell/ μL , respectively.

Key words: Hawksbill Turtle (*Eretmochelys imbricata*); Green Sea Turtle (*Chelonia mydas*); Blood cells

基金项目 广东省科技计划项目 (No. 2005B60301012, 2005B3-3201003, 2006B60101011);

* 通讯作者, E-mail: lipipeng@yahoo.com;

第一作者介绍 张飞燕, 女, 硕士研究生, 工程师; 研究方向: 龟鳖动物保护生物学和细胞病理学; E-mail: feiyan_zhang@126.com。

收稿日期: 2009-04-10, 修回日期: 2009-09-04

血细胞是组成血液的有形成分,在气体运输、机体免疫等方面起着重要作用,血细胞形态和血液学参数是动物生理状态及疾病诊断的重要指标,因而动物血细胞的研究一直备受关注。龟鳖是一类具有重要经济价值的爬行动物,国外在其血细胞显微和超微结构、血液学参数及疾病诊断等方面已做了较多工作,国内在近 20 年也对一些龟鳖类做了相应的研究^[1-6]。玳瑁 (*Eretmochelys imbricata*) 和绿海龟 (*Chelonia mydas*) 是大型海洋洄游性爬行动物,为我国 II 级重点保护野生动物,被列入《濒危野生动植物种国际贸易公约 (CITES)》附录 I,也分别被《国际自然保护联盟 (IUCN) 2009 濒危物种红色名录》列入“极危”和“濒危”物种。玳瑁和绿海龟属于爬行纲龟鳖目海龟科,分别隶属于玳瑁属与绿海龟属。有关海龟血细胞的研究资料很少,尤其在我国的肯普氏丽龟 (*Lepidochelys kempü*)、绿海龟和 龟 (*Caretta caretta*) 血细胞形态特征观察国外已有报道^[7-10],但尚未见玳瑁的血细胞资料。鉴于此,本文观察了玳瑁和绿海龟外周血细胞的形态特征,并对其大小、数量、比例进行测定,旨在为我国海龟血细胞的研究、海龟救护以及疾病诊断提供基础资料。

1 材料与方法

1.1 材料 观察用玳瑁 6 只,绿海龟 10 只,均为幼龟,系渔民误捕所得,并于惠东港口海龟救护中心人工暂养了 2.5 年。检查龟的眼睛、口腔、皮肤等处,并观察其行为、摄食情况,未见异常,说明均健康。玳瑁平均体重为 (11.6 ± 6.30) kg (6.5~ 21.7 kg),背甲直线长 (45.09 ± 4.74) cm (39.88~ 52.04 cm);绿海龟体重为 (8.4 ± 2.37) kg (6.0~ 14.0 kg),背甲直线长 (40.77 ± 3.25) cm (35.44~ 46.24 cm)。

1.2 方法 采用一次性采血针从颈部血窦取血 0.5 ml,每个龟制血涂片 3 张,自然晾干,瑞吉染色,染色用磷酸缓冲液 pH 为 6.8。使用 Motic 显微镜,在油镜下观察、测量、拍照并进行白细胞分类计数。血细胞测量参数包括细胞及细胞核的长径、短径。红细胞及其胞核面积按

照公式面积 = (长径 \times 短径 $\times \pi$)/4 计算^[11]。白细胞分类计数参考医学常规检验方法,每张血涂片计数白细胞 200 个,计算出各种白细胞占白细胞总数的百分率。血细胞计数采用 Natt 等的方法^[12],用血球计数板进行红细胞、白细胞和血栓细胞分类计数。以上所有数据采用 SPSS 11.5 分析软件进行处理分析。

2 结果

2.1 血细胞形态观察与比较 2 种海龟血液的有形成分均包括:红细胞、白细胞和血栓细胞。其中,白细胞可分为有粒白细胞和无粒白细胞。有粒白细胞包括嗜中性粒细胞、嗜酸性粒细胞和嗜碱性粒细胞;无粒白细胞包括淋巴细胞和单核细胞。

2.1.1 红细胞 (erythrocyte) 2 种海龟的成熟红细胞形态相似,为有核的椭圆形细胞,细胞表面圆滑,核质界限明显,细胞质嗜酸性,经瑞吉染色后呈淡红色或橘红色(图版 I: 1; 图版 II: 1)。细胞核多呈椭圆形,位于细胞中央,染成蓝色,胞核染色质为深蓝色的粗颗粒状(图版 II: 2)。红细胞形态的测量结果见表 1,玳瑁红细胞的长径和短径平均为 20.45 μ m 和 13.74 μ m,绿海龟的为 19.37 μ m 和 12.62 μ m;玳瑁红细胞及胞核的长径、短径和面积均明显大于绿海龟 ($P < 0.01$ 或 $P < 0.05$),由此可见玳瑁红细胞比绿海龟的稍大。

除成熟红细胞外,海龟外周血中还含有一些未成熟红细胞。未成熟红细胞为椭圆形或近圆形,较成熟红细胞小,胞核较大而圆,染色质呈紫色,疏松呈网状。红细胞的成熟程度不同,其胞质着色有所不同。在成熟过程中,红细胞胞质由蓝色转变为多色。嗜多色红细胞中可见淡红的胞质中布满许多被染成蓝色的嗜碱性颗粒,细胞越接近成熟,这种颗粒逐渐变少、变小,最后直至蓝色完全消失而成橘红色(图版 I: 1; 图版 II: 1, 2)。此类细胞在绿海龟中约占红细胞总数的 8.4%,而在玳瑁占到 23.6%,是绿海龟的 2.8 倍。玳瑁未成熟红细胞的长径和短径平均为 15.36 μ m 和 11.39 μ m,绿海龟的分别为

15. 13 μm 和 11. 49 μm, 2 种海龟未成熟红细胞的大小差异不显著。

此外, 镜下可见一些成熟红细胞的胞质具有一个圆形或椭圆形的弱嗜碱性小颗粒, 呈淡蓝色, 多分布于细胞核附近。在外周血中, 红细

胞还可以进行有丝分裂和直接分裂。镜下可见处于不同分裂期的红细胞(图版 I: 2~ 4; 图版 II 3), 还偶见一些具有双核的红细胞(图版 II 4), 这些具有分裂能力的红细胞多属于未成熟红细胞。

表 1 2 种海龟红细胞形态学参数
Table 1 Erythrocyte morphological parameters of *Chelonia mydas* and *Eretmochelys imbricata*

参数 Parameters	成熟红细胞 Mature erythrocyte		未成熟红细胞 Immature erythrocyte	
	绿海龟 <i>C. mydas</i>	玳瑁 <i>E. imbricata</i>	绿海龟 <i>C. mydas</i>	玳瑁 <i>E. imbricata</i>
	(<i>n</i> = 10)	(<i>n</i> = 6)	(<i>n</i> = 10)	(<i>n</i> = 6)
细胞长径(μm) Erythrocyte long diameter	19.37±2.18**	20.45±2.42*	15.13±2.00	15.36±2.81
细胞短径(μm) Erythrocyte short diameter	12.62±1.38**	13.74±1.50*	11.49±1.63	11.39±1.38
细胞面积(μm ²) Erythrocyte area	192.78±35.02*	221.19±39.05**	137.59±31.15	138.79±36.89
胞核长径(μm) Nucleus long diameter	5.98±0.83**	6.52±0.83*	7.49±6.41	7.47±1.29
胞核短径(μm) Nucleus short diameter	4.39±0.61*	4.67±0.61*	6.11±0.72**	6.83±1.03**
胞核面积(μm ²) Nucleus area	20.77±4.83*	23.89±4.53*	35.71±25.52	40.88±12.93

* *P* < 0.05,** *P* < 0.01

2.1.2 白细胞 光镜下, 除绿海龟具有小、大2种嗜酸性粒细胞之外, 2 种海龟其他白细胞形态结构相似。海龟白细胞的形状一般为圆形或近圆形, 胞核椭圆形或圆形, 偶尔也会观察到阿

米巴样的单核细胞。对各种白细胞的测量和统计见表 2, 玳瑁的淋巴细胞大小与绿海龟的没有明显差异, 而玳瑁的其他白细胞均明显大于绿海龟的。

表 2 2 种海龟白细胞与血栓细胞的大小(μm)
Table 2 Blood cells morphological parameters of *Chelonia mydas* and *Eretmochelys imbricata*

血细胞 Blood cells	长径 Long diameter		短径 Short diameter	
	绿海龟 <i>C. mydas</i>	玳瑁 <i>E. imbricata</i>	绿海龟 <i>C. mydas</i>	玳瑁 <i>E. imbricata</i>
	(<i>n</i> = 10)	(<i>n</i> = 6)	(<i>n</i> = 10)	(<i>n</i> = 6)
淋巴细胞 Lymphocyte	9.72±2.25	9.46±2.29	8.86±2.06	8.54±2.07
单核细胞 Monocyte	13.71±1.96**	15.92±2.36*	12.01±1.63**	14.25±2.12**
嗜中性粒细胞 Heterophil	16.66±1.72	16.98±1.90	14.88±1.45*	15.42±1.52*
大嗜酸性粒细胞 Large eosinophil	18.51±1.61**	20.88±2.16*	16.72±1.47**	18.15±1.65**
小嗜酸性粒细胞 Small eosinophil	12.78±2.17		10.20±1.31	
血栓细胞 Thrombocyte	11.17±1.96	11.69±1.96	6.74±1.18*	7.18±1.34**

* *P* < 0.05,** *P* < 0.01

淋巴细胞(lymphocyte): 淋巴细胞呈圆形, 大小不等。根据细胞大小和形态特征, 可分为小、中和大淋巴细胞。直径约 5~8 μm 的为小淋巴细胞, 约 9~10 μm 的为中淋巴细胞, 11 μm 以上的为大淋巴细胞。其中, 小淋巴细胞占绝大多数, 大淋巴细胞最少。小淋巴细胞胞体圆形, 胞核多为圆形, 一侧常有小凹陷, 染色质致密呈块状, 着深蓝色; 核质比大, 胞质极少, 仅在胞浆的凹陷处可见或在核外围呈极薄一层, 染成蓝色(图版 I: 5; 图版 II 5)。中、大淋巴细胞呈圆形, 胞核椭圆形或圆形, 少数呈肾形, 染色质较疏松, 故着色较浅, 核质比相对较小, 胞质较丰富, 染成蓝色(图版 I: 6, 7; 图版 II 6, 7)。从表 2 可知, 2 种海龟的淋巴细胞大小没有明显差异。

单核细胞(monocyte): 单核细胞圆形或不规则形, 以圆形居多。形态不规则的单核细胞胞质较少, 边缘常见伪足突起, 如阿米巴样。单核细胞的胞核稍偏位, 形状极不规则, 有肾形、半圆形、马蹄形、弯杆形、哑铃形等, 染色呈紫红色, 染色质疏松网状或者粗网状。细胞质丰富, 大多呈淡蓝紫色, 可见许多细小、分布均匀、细尘样淡紫红色颗粒(图版 I: 8; 图版 II 8), 也有少数胞质为灰蓝色。镜下还可见有些细胞胞浆内有丰富的细胞器(图版 II 9)或少量空泡(图版 II 10)。从表 2 知, 玳瑁的单核细胞明显大于绿海龟的($P < 0.01$)。

嗜中性粒细胞(heterophil): 在外周血中, 嗜中性粒细胞是数量最多的一类白细胞。细胞呈圆形或近圆形。细胞核为椭圆形或圆形, 大都被挤向细胞一侧, 核染色质粗糙, 呈蓝紫色, 偶见具有双叶核的嗜中性粒细胞(图版 I: 9)。胞质布满大量大小不匀的红色嗜酸性颗粒, 颗粒形态多样, 不规则方形、椭圆形、棒状、杆状等。胞浆内颗粒多时, 可散落在细胞核上(图版 I: 10; 图版 II 11)。2 种海龟的嗜中性粒细胞长径没有明显差异, 而短径是玳瑁的稍长(表 2)。

嗜酸性粒细胞(eosinophil): 在绿海龟外周血中, 观察到 2 种嗜酸性粒细胞, 小嗜酸性粒细胞与大嗜酸性粒细胞, 其中以大嗜酸性粒细胞

较为多见。在玳瑁外周血中只见一种嗜酸性粒细胞。绿海龟小嗜酸性粒细胞近圆形, 细胞长径为 10~15 μm 。胞核染色质疏松网状, 呈蓝紫色, 胞质弱嗜碱性, 分布一些大小均匀的圆形橘红色嗜酸性颗粒, 颗粒数量不尽相同, 从几个到数十个不等(图版 II 12)。大嗜酸性粒细胞是体积最大的一类白细胞, 细胞呈圆形或近圆形, 极易识别, 细胞长径为 15~22 μm 。细胞核为圆形或半圆形, 多位于细胞一端, 核染色质粗糙, 染成蓝色, 偶见具有双叶核的细胞; 胞浆弱嗜碱性, 呈浅灰蓝色空泡状, 胞浆中散落分布一些红色圆形的嗜酸性颗粒。

玳瑁嗜酸性粒细胞较大, 与绿海龟的大嗜酸性粒细胞相似, 长径范围是 15~27 μm 。尽管绿海龟的大嗜酸性粒细胞与玳瑁嗜酸性粒细胞大小相似, 但胞质的嗜酸性颗粒大小、数量和分布在这 2 种海龟上有一定的差异(图版 I: 11; 图版 II 13, 14)。绿海龟大嗜酸性粒细胞胞质颗粒大小不匀, 颗粒直径多大于或等于 1 μm , 也有少数细胞的颗粒直径达 5 μm , 而玳瑁嗜酸性粒细胞的嗜酸性颗粒大小一般无明显差别, 颗粒大小约为 1 μm 。此外, 绿海龟大嗜酸性粒细胞的胞质颗粒较少, 从几个到十几个不等, 且大多集中分布于核附近, 而在玳瑁的嗜酸性粒细胞中分布较多颗粒, 十几个到数十个不等, 较分散地散落于胞质。从表 2 可知, 玳瑁的嗜酸性粒细胞(长径和短径分别平均为 20.88 μm 和 18.15 μm)明显大于绿海龟的大嗜酸性粒细胞(18.51 μm 和 16.72 μm)($P < 0.01$), 远大于其小嗜酸性粒细胞(12.78 μm 和 10.20 μm)。

嗜碱性粒细胞(basophil): 嗜碱性粒细胞是体积较小的一种圆形有粒白细胞。胞核不分叶, 常偏位, 因胞浆内充满深蓝色圆形和椭圆形嗜碱性颗粒而不容易被辨认(图版 II 15)。由于此类细胞在 2 种海龟外周血中都极少发现, 在有些龟的血涂片中没有观察到此类细胞, 因此没有对嗜碱性粒细胞的大小进行统计分析。

2.1.3 血栓细胞(thrombocyte) 在海龟血涂片中可观察到较多的血栓细胞, 常看到几个血栓细胞聚集在一起的现象(图版 I: 12)。血栓细

胞形状为长椭圆形、卵圆形或梭形。细胞核呈椭圆形或卵圆形,位于细胞中央,胞核表面较平滑,被染成深蓝色;胞质很少,在核外周围呈极薄的一圈,或只见于细胞核的两端,呈透明灰白色,在有些细胞胞质中偶见有空泡(图版 II 16)。玳瑁血栓细胞大小平均为 $11.69\text{ }\mu\text{m} \times 7.18\text{ }\mu\text{m}$,绿海龟为 $11.17\text{ }\mu\text{m} \times 6.74\text{ }\mu\text{m}$,差异显著(表 2)。

2.2 血细胞计数与白细胞分类计数 对 6 只玳瑁和 10 只绿海龟血细胞的计数结果见表 3。在每微升外周血中,玳瑁红细胞数量比绿海龟红细胞少,而其白细胞和血栓细胞数量均高于绿海龟。2 种海龟的血栓细胞数量都较多,均高于各自的白细胞数量。绿海龟的白细胞分类计数结果为:嗜中性粒细胞 45.69%,淋巴细胞 32.42%,单核细胞 19.35%,嗜酸性粒细胞 2.47%和嗜碱性粒细胞 0.08%;玳瑁的白细胞分类计数结果为:嗜中性粒细胞 54.93%,淋巴细胞 24.73%,单核细胞 14.93%,嗜酸性粒细胞 5.4%,嗜碱性粒细胞在计数 6 只玳瑁的 12 张血涂片中均未观察到。

表 3 2 种海龟血细胞数量

血细胞 Blood cells	血细胞数量($\times 10^3$ 个/ μL) Number of blood cells	
	绿海龟 <i>C. mydas</i> (<i>n</i> = 10)	玳瑁 <i>E. imbricate</i> (<i>n</i> = 6)
红细胞 Erythrocyte	403.3 \pm 170.6	346.7 \pm 68.4
白细胞 Leukocyte	7.3 \pm 2.8	7.7 \pm 1.9
血栓细胞 Thrombocyte	7.5 \pm 3.7	9.6 \pm 2.2
嗜中性粒细胞 Heterophil	3.3 \pm 1.4	4.2 \pm 1.2
嗜酸性粒细胞 Eosinophil	0.2 \pm 0.2	0.4 \pm 0.3
单核细胞 Monocyte	1.4 \pm 0.9	1.2 \pm 0.5
淋巴细胞 Lymphocyte	2.4 \pm 1.0	1.9 \pm 0.8

3 讨 论

3.1 红细胞 绿海龟、玳瑁红细胞为有核的椭圆形细胞,与其他海龟、陆龟、淡水龟的红细胞形态结构相似。2 种海龟红细胞的大小存在种

间差异,玳瑁的红细胞明显大于绿海龟。在 2 种海龟的一些红细胞内发现了嗜碱性颗粒,类似的颗粒也在绿海龟、 龟、沙漠陆龟(*Gopherus agassizii*) 有报道,他们认为这一颗粒是退化的细胞器^[8~10,13]。

在玳瑁、绿海龟外周血中观察到未成熟红细胞,这在过往的海龟血细胞研究中没有提及,可能与观察用海龟年龄较小有关。未成熟红细胞在爬行动物外周血较常见,尤其是在年幼阶段,其比例往往低于红细胞总数的 1%^[14]。未成熟红细胞数量能反映出动物的生理状况,如爬行动物脱皮或贫血等会引起其数量增加^[14]。绿海龟外周血中的未成熟红细胞小于 1%,为 0.84%,与其他爬行动物的相似;而玳瑁未成熟红细胞则高达 2.36%,与绿海龟和其他爬行动物差异较大。这种差异的原因有待进一步通过对海龟外周血红细胞年周变化及红细胞发生特点、生理活动和营养状况等的研究来分析。

在血涂片中,偶见处于有丝分裂或直接分裂的红细胞,多发生在未成熟红细胞,此种现象也常见于其他的爬行动物^[15]。

3.2 白细胞 白细胞分类计数表明,2 种海龟各类白细胞数量最多的是嗜中性粒细胞,其次是淋巴细胞和单核细胞,嗜酸性粒细胞仅有少数,嗜碱性粒细胞极少,不易被发现,这一结果与 龟^[9]和棱皮龟(*Dermochelys coriacea*)^[16]相同。这与 Work^[8]等报道未成年绿海龟各种白细胞分类所占的比例有较大的差别,其结果显示淋巴细胞是最多的一种白细胞,其次是嗜酸性粒细胞、嗜中性粒细胞和单核细胞。这有可能是海龟在野外与人工饲养条件下存在差异^[9],野生海龟常患有寄生虫病^[17],很可能会导致嗜酸性粒细胞占有较高的比例,而且由于其机体的防御作用促使淋巴细胞数量也有所增加;另外,实验季节及动物年龄等对白细胞的数量和所占比例也有一定的影响^[9,14,15]。

玳瑁、绿海龟的淋巴细胞与肯普氏丽龟、龟形态结构相似^[7~9],在本文中作者根据细胞大小、胞核致密程度,把淋巴细胞划分为小、中、大 3 种类型,3 类淋巴细胞的细微特征有待在

超显微结构水平上进一步观察和比较。

玳瑁、绿海龟的单核细胞的形状有椭圆形、圆形和不规则的阿米巴形,镜下还可见有些细胞胞质有空泡或者一些颗粒、短杆状的细胞器,胞体大小也有较大的差异,这表明单核细胞是一类较活跃的白细胞。

在海龟外周血有粒细胞分类上,本文与李长玲^[8]等对绿海龟血细胞的研究结果有较大差异,从其文章所附细胞原色照片来看,这种差异可能是由于其所用缓冲液的 pH 不同所致。本实验采用常规的瑞吉染液染色,缓冲液 pH 6.18,血细胞染色结果与前人对绿海龟^[8]、龟^[9]、棱皮龟^[16]的观察结果一致。根据前人的研究表明,鸟类和爬行动物的嗜中性粒细胞其实是属于嗜异性或异染性的(heterophil),其功能与哺乳动物的嗜中性粒细胞(neutrophil)相似^[9]。因此,爬行动物嗜中性粒细胞颗粒的染色性与哺乳动物的有着较大的差异。龟鳖类动物嗜中性粒细胞的颗粒具有嗜酸性的特性,易与嗜酸性粒细胞混淆,但这二种白细胞的颗粒形态有着较大差别,可以作为甄别的标准。嗜中性粒细胞颗粒形状多样,以棒状为主,而嗜酸性粒细胞的颗粒为圆形^[8,19]。因此在判断龟鳖动物有粒白细胞时,需要结合前人细胞化学和超微结构等方面的研究结果^[8,19],从颗粒的形状特征及染色特点两方面来判断。本文在镜下观察到海龟的嗜中性粒细胞胞质颜色比嗜酸性粒细胞深,呈深红色,是因其胞质充满颗粒所致。

通过对玳瑁和绿海龟外周血嗜酸性粒细胞的比较可以看出,两种海龟有着较大的差别。其中,玳瑁仅有一种类型的细胞,这与 龟相同^[9],而绿海龟具有大小两种类型的细胞,三种海龟嗜酸性粒细胞的这种差异可能与动物机体的炎症反应等状态有关。Work^[8]等也在绿海龟外周血中观察到两种大小不同的嗜酸性粒细胞,他们认为大嗜酸性粒细胞处于活跃状态,通过减少或合并胞质颗粒,用以应对机体寄生虫感染或者炎症^[8]。根据本实验对绿海龟外周血中两种嗜酸性粒细胞的比例、细胞及其颗粒的

形态结构特点的观察和比较,可以发现小嗜酸性粒细胞不仅数量较少,只在部分绿海龟中观察到,而且与大嗜酸性粒细胞相比,其胞核较大,形状不规则,染色质疏松,胞质嗜酸性颗粒较多。我们认为大嗜酸性粒细胞可能是小嗜酸性粒细胞进一步发育的结果;Work^[8]等认为大嗜酸性粒细胞是处于活跃状态,这一推测可用以解释在绿海龟外周血中的大嗜酸性粒细胞颗粒数量、大小不等的情况,即不同颗粒大小和数量的大嗜酸性粒细胞所处活跃状态不同。

在本次实验中,在绿海龟只见到极少的嗜碱性粒细胞,在玳瑁白细胞分类计数中没有观察到此类细胞,相似的情况在绿海龟、 龟、棱皮龟也有报道^[8,9,16]。Deem^[16]等在 26 只棱皮龟外周血中没有观察到一个嗜碱性粒细胞,这说明海龟的嗜碱性粒细胞确实很少,但此类细胞在一些淡水龟外周血中具有很高的数量,如蛇鳄龟(*Chelydra serpentina*),可以高达 80%^[20]。这种差异的进化和生物学意义尚不清楚。

参 考 文 献

- [1] 李丕鹏,朱洪文. 龟鳖嗜碱性粒细胞的显微和超微结构. 动物学报, 1990, 36(2): 210~ 211
- [2] 李丕鹏,朱洪文. 水龟有粒白细胞的荧光和电镜细胞化学研究. 南京大学学报, 1991, 27(3): 520~ 523
- [3] 王军萍,郭明申,韩希福. 中华鳖血细胞显微和超微结构的观察. 中国水产科学, 1999, 6(4): 106~ 108
- [4] 曹伏君,李长玲,刘楚吾等. 乌龟外周血细胞的显微和超微结构. 水生生物学报, 2001, 25(3): 261~ 267
- [5] 罗曼,蒋立科,甘雅玲等. 黄缘盒龟血细胞亚显微结构的电镜观察分析. 动物学杂志, 2001, 36(5): 9~ 13
- [6] 傅丽容,洪美玲,史海涛等. 四眼斑龟的血细胞形态及血液检验分析. 动物学杂志, 2004, 39(6): 73~ 76
- [7] Cannon M S. The morphology and cytochemistry of the blood leukocytes of Kemp's ridley sea turtle (*Lepidochelys kempi*). *Canadian Journal of Zoology*, 1992, 70: 1336~ 1340
- [8] Work T M, Raskin R E, Balazs G H, et al. Morphologic and cytochemical characteristics of blood cells from Hawaiian green turtles. *American Journal of Veterinary Research*, 1998, 59: 1252~ 1257
- [9] Casal A B, Ors J. Morphologic and cytochemical characteristics of blood cells of juvenile loggerhead sea turtles (*Caretta caretta*). *Research in Veterinary Science*, 2007, 82:

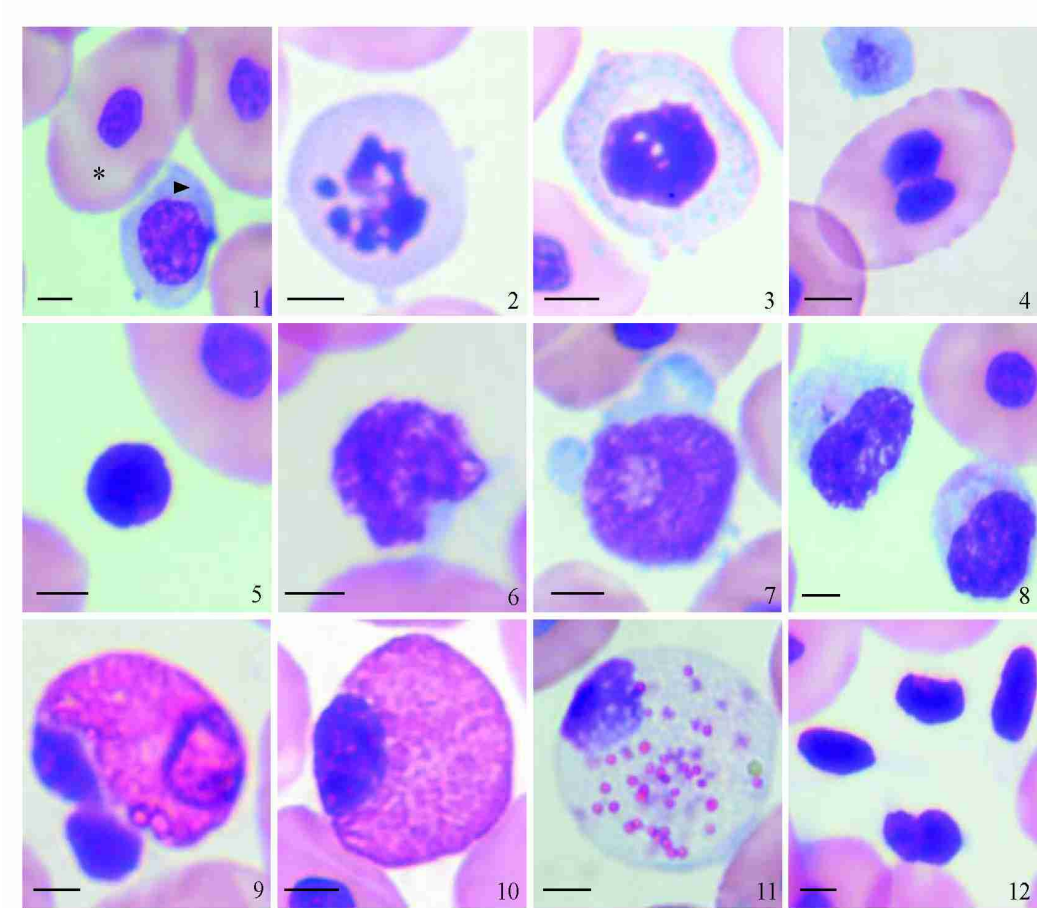
- 158~ 165
- [10] Casal A B, Freire F, Bautista2harris G, *et al.* Ultrastructural characteristics of blood cells of juvenile loggerhead sea turtles (*Caretta caretta*). *Anat Histol Embryol*, 2007, **36**: 332~ 3351
- [11] Uğur İ H, Sevin M, Yıldırımhan H S. Erythrocyte size and morphology of some tortoises and turtles from turkey. *Zoological Studies*, 2003, **42**(1): 173~ 1781
- [12] Natt M P, Herrick C A. A new blood diluent for counting the erythrocytes and leucocytes of the chicken. *Poultry Science*, 1952, **31**: 735~ 738
- [13] Allaman A R, Jacobson E R, Raskin R E, *et al.* Morphologic and cytochemical characteristics of blood cells from the desert tortoise(*Gopherus agassizii*). *American Journal of Veterinary Research*, 1992, **53**: 1 645~ 1 6511
- [14] Campbell T W. Hematology of Lower Vertebrates. In: ACVP and ASVCP (Eds.). 55th Annual Meeting of the ACVP & 39th Annual Meeting of the ASVCP. Middleton WI, USA: American College of Veterinary Pathologists & American Society for Veterinary Clinical Pathology, 2004, 1 104, 1 214
- [15] Jacobson E R. Infectious Diseases and Pathology of Reptiles, Color Atlas and Text. Boca Raton FL, USA: CRC Press, 2007, 167~ 1861
- [16] Deem S L, Dierenfeld E S, Sounguet G P, *et al.* Blood values in free2ranging nesting leatherback sea turtles (*Demochelys coriacea*) on the coast of the republic of Gabon. *Journal of Zoo and Wildlife Medicine*, 2006, **37**(4): 464~ 4711
- [17] Mario S, Simonetta M. Sea turtle parasites. In: Wehrmann I S, Cort s J eds. Marine Biodiversity of Costa Rica, Central America. Netherlands: Springer, 2008, 507~ 5191
- [18] 李长玲, 曹伏君, 黄翔鹤等. 绿海龟外周血细胞显微结构与分类. 广东海洋大学学报, 2008, **8**(3): 24~ 28
- [19] Alexandre A, Laurencia O L. Cytochemical characterization of eosinophilic leukocytes circulating in the blood of the turtle (*Chrysemys dorsbignih*). *Acta Histochem*, 2003, **105**(1): 99 ~ 1051
- [20] Mead K F, Borysenko M, Findlay S R. Naturally abundant basophils in the snapping turtle, *Chelydra serpentina*, possess cytophilic surface antibody with reaginic function. *The Journal of Immunology*, 1983, **130**(1): 334~ 340.

张飞燕等: 玳瑁和绿海龟幼体外周血细胞的观察与比较

ZHANG FeiYan *et al.*: Blood Cells Morphology and Hematology of *Eretmochelys imbricata* and *Chelonia mydas*

图版 5

Plate



玳瑁血细胞显微结构(标尺= 4 Lm)

Photomicrographs of blood cells from *Eretmochelys imbricata*(Bar= 4 Lm)

11* 成熟红细胞, # 未成熟红细胞; 21 未成熟红细胞有丝分裂前期; 31 未成熟红细胞有丝分裂后期; 41 双核成熟红细胞; 51 小淋巴细胞; 61 中淋巴细胞; 71 大淋巴细胞; 81 单核细胞; 91 双叶核嗜中性粒细胞; 101 嗜中性粒细胞; 111 嗜酸性粒细胞; 121 血栓细胞。

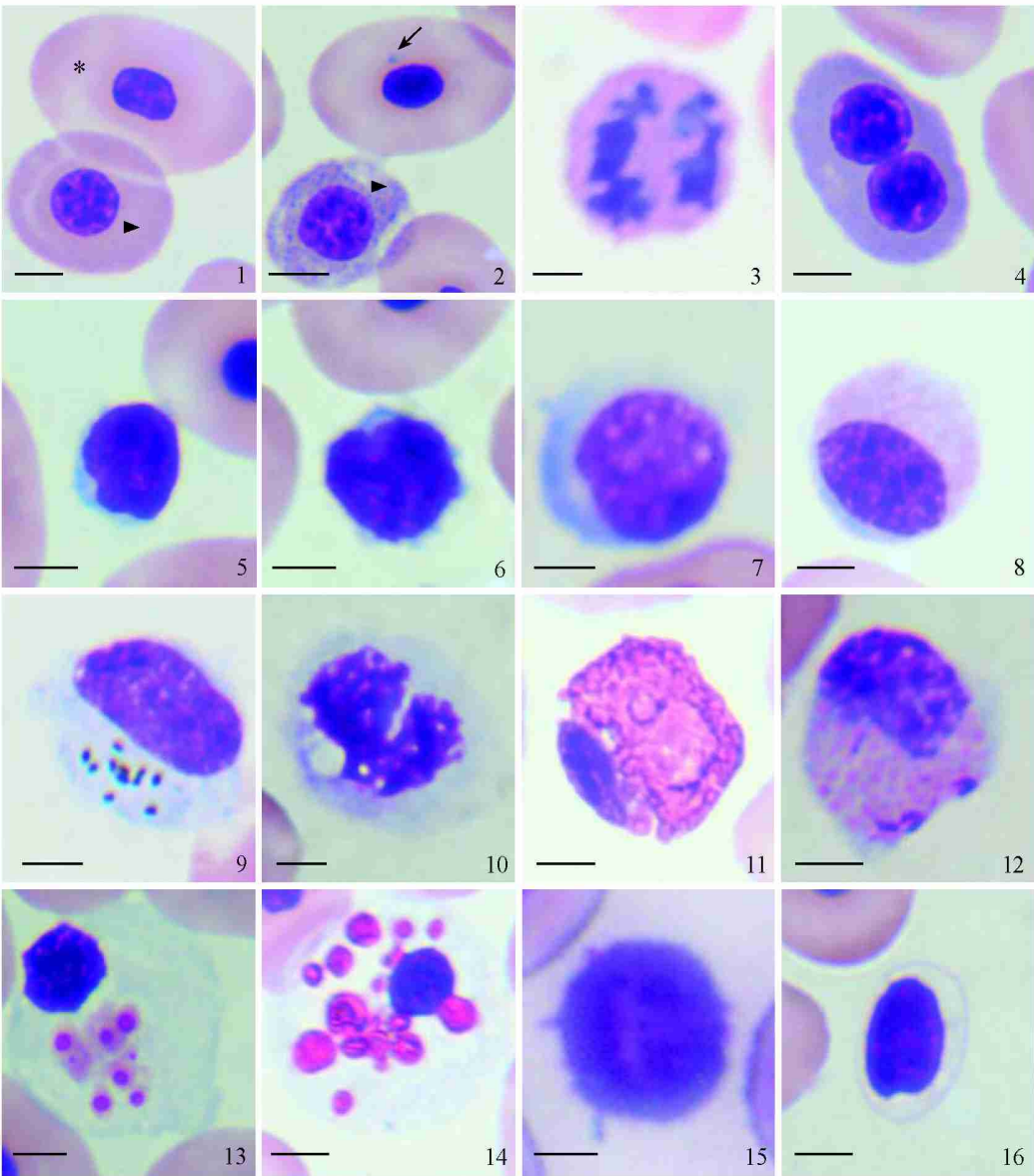
11* Mature erythrocyte, # Immature erythrocyte; 21 Mitotic prophase of immature erythrocyte; 31 Mitotic anaphase of immature Erythrocyte; 41 Binuclear erythrocytes; 51 Small lymphocyte; 61 Middle2sized lymphocyte; 71 Large lymphocyte; 81 Monocyte; 91 Heterophil of bilobed nucleus; 101 Heterophil; 111 Eosinophil ; 121 Thrombocyte.

张飞燕等: 玳瑁和绿海龟幼体外周血细胞的观察与比较

ZHANG FeiYan *et al.*: Blood Cells Morphology and Hematology of *Eretmochelys imbricata* and *Chelonia mydas*

图版 0

Plate



绿海龟血细胞显微结构(标尺= 4 Lm)

Photomicrographs of blood cells from *Chelonia mydas* (Bar= 4 Lm)

11* 成熟红细胞, # 接近成熟的红细胞; 21 # 未成熟红细胞, f 红细胞胞质嗜碱性颗粒; 31 双核未成熟红细胞; 41 未成熟红细胞有丝分裂后期; 51 小淋巴细胞; 61 中淋巴细胞; 71 大淋巴细胞; 81 单核细胞; 91 具有丰富细胞器的单核细胞; 101 胞质具有空泡的单核细胞; 111 嗜中性粒细胞; 121 小嗜酸性粒细胞; 13、141 大嗜酸性粒细胞; 151 嗜碱性粒细胞; 161 血栓细胞。

11* Mature erythrocyte, # Nearly mature erythrocyte; 21 # Immature erythrocyte, f Basophilic granule in immature erythrocyte; 31 Binuclear immature erythrocyte; 41 Mitotic anaphase of immature erythrocyte; 51 Small lymphocyte; 61 Middle2 sized lymphocyte; 71Large lymphocyte; 81 Monocyte; 91Monocyte with abundant cytoplasmic organelles; 101Monocyte with cytoplasmic vacuoles; 111 Heterophil; 121 Small eosinophil; 13, 141 Large eosinophil; 151 Basophil; 161 Thrombocyte.