

非特异性酯酶及酸性和碱性磷酸酶 在奥尼罗非鱼消化道的分布

白玉婷 杨默言[#] 刘新勇 薛梦琦 季珂萌 王晓丽^{*}

广西大学动物科学技术学院 南宁 530005

摘要: 本研究利用石蜡切片结合组织化学方法研究奥尼罗非鱼 (*Oreochromis niloticus* ♀ × *O. aureus* ♂) 消化道内非特异性酯酶、酸性磷酸酶和碱性磷酸酶的分布特点。结果发现, 非特异性酯酶大量密集分布在前肠, 其次为胃、食管和中肠, 极少数零散分布在后肠。酸性磷酸酶主要分布于奥尼罗非鱼前肠, 其次为中肠和胃, 极少数分布在食管和后肠。碱性磷酸酶大量密集分布在奥尼罗非鱼前肠和中肠, 其次为胃、食管和后肠。结果表明, 奥尼罗非鱼前肠、中肠、食管和胃有较强的吸收和消化脂质功能, 前肠、中肠和胃是蛋白质吸收和消化的主要部位, 前肠和中肠是营养物质吸收的主要部位。

关键词: 奥尼罗非鱼; 消化道; 非特异性酯酶; 酸性磷酸酶; 碱性磷酸酶

中图分类号: Q955 文献标识码: A 文章编号: 0250-3263 (2020) 03-387-06

Distribution of Nonspecific Esterase, Acid Phosphatase and Alkaline Phosphatase in Digestive Tract of *Tilapia Galilaea*

BAI Yu-Ting YANG Mo-Yan[#] LIU Xin-Yong XUE Meng-Qi
JI Ke-Meng WANG Xiao-Li^{*}

College of Animal Science and Technology, Guangxi University, Nanning 530005, China

Abstract: The distributions of nonspecific esterase, acid phosphatase and alkaline phosphatase in digestive tract of *Tilapia Galilaea* (*Oreochromis niloticus* ♀ × *O. aureus* ♂) were studied by paraffin section combined with histochemical methods including Gomori's staining and acid- α -naphthyl-acetate esterase staining. It was found that nonspecific esterase densely distributed in the foregut, massively distributed in the stomach, esophagus and midgut, and slightly distributed in the hindgut (Fig. 1). Acid phosphatase mainly distributed in the foregut, followed by the midgut and stomach, and few in the esophagus and hindgut (Fig. 2). Alkaline phosphatase was densely observed in the foregut and midgut, and a larger amount was also observed in the stomach, esophagus and hindgut (Fig. 3). The results showed that the foregut, midgut, esophagus and stomach of *Tilapia Galilaea* were the main sites of lipid absorption and digestion. The foregut, midgut and stomach were the main sites of protein absorption and digestion, and the foregut and midgut were the main sites of

* 通讯作者, E-mail: xiaoliwang@gxu.edu.cn;

第一作者介绍 白玉婷, 女, 硕士研究生; 研究方向: 动物组织胚胎学; E-mail: 931995968@qq.com;

共同第一作者 杨默言, 男, 本科生; 研究方向: 动物医学; E-mail: 675637363@qq.com。

收稿日期: 2019-11-07, 修回日期: 2020-03-12 DOI: 10.13859/j.cjz.202003013

nutrient absorption.

Key words: *Tilapia Galilaea* (*Oreochromis niloticus* ♀ × *O. aureus* ♂); Digestive tract; Nonspecific esterase; Acid phosphatase; Alkaline phosphatase

非特异性酯酶属于羧酸酯水解酶类, 目前认为它主要参与动物机体内脂类物质的代谢过程(刘敏 2009)。酸性磷脂酶广泛分布于机体全身的各种细胞内, 是一种在酸性条件下催化磷酸单酯水解生成无机磷酸的水解酶。碱性磷酸酶是一种能够将对应底物去磷酸化的酶, 其在水体环境中钙质、磷酸钙等的形成有着十分重要的作用, 对于水产动物来说, 是一种不可或缺的生存必须酶类(Moss et al. 2013)。在已有的研究中, 较多的是各种鱼类的消化系统的组织学研究(傅丽容等 2008, 沈帆帆 2018)、鱼类部分消化酶类的活性鉴定(黎军胜等 2004, 姜会民 2013)和各种外源因素对于鱼类消化酶活性的影响等(王帅等 2017, 张芬等 2017)。而非特异性酯酶、酸性磷脂酶和碱性磷酸酶在鱼消化道内的分布研究较少, 在罗非鱼类也仅见在尼罗罗非鱼(*Oreochromis niloticus*)肠段分布的研究(Tengjaroenkull 2000)。因此, 本研究以广西本地的经济鱼种奥尼罗非鱼(*Oreochromis niloticus* ♀ × *O. aureus* ♂, *Tilapia Galilaea*)为实验材料, 研究非特异性酯酶、酸性磷酸酶和碱性磷酸酶在其消化道的分布情况和特点, 为奥尼罗非鱼消化生理的进一步研究提供基础资料。

1 实验材料

健康的奥尼罗非鱼 5 尾, 体长 24~28 cm, 体重 480~590 g, 购买于广西大学东校园菜市。实验室稳定 3 d, 将鱼敲击头部致死, 从肛门沿腹中线剪开腹部并完整取出整个消化道。将整个消化道分成食管、胃、前肠、中肠和后肠五个部分, 用生理盐水清洗后, 每个部分分别截取 0.5~1 cm 的 3 段, 用眼科剪小心将管壁剪开, 平摊在粗滤纸上, 将组织和粗滤纸一起

置于 4%多聚甲醛固定液中固定 48 h 后, 制作石蜡切片, 切片厚度为 5 μm, 备用。

2 实验方法

2.1 非特异性酯酶染色法

参照文献方法(贲长恩等 2001), 先将六偶氮副品红液缓慢滴入 Sorensen 磷酸盐缓冲液中, 充分摇匀, 再逐滴加入 α-醋酸萘酯丙酮溶液, 边滴边搅拌, 混合后得淡黄色透明孵育液, pH 约为 5.8。将切片于 37 °C 入孵育液, 孵育 2~3 h; 蒸馏水轻轻冲洗 5 min; 脱水、透明后用中性树脂封片。

2.2 Gomori 铅染色法

参照文献方法(虞枝生等 1985), 将切片于 37 °C 入孵育液(2% β-甘油磷酸钠 20 ml, 0.1 mol/L pH 5 醋酸缓冲液 10 ml, 2%硝酸铅 10 ml, 5%氯化镁 3 ml), 孵育 3~4 h, 水洗 5 min 后放入黄色硫化铵液 1 min, 充分水洗 5 min; 脱水、透明后用树脂封固。

2.3 Gomori 钙钴法

参照文献方法(虞枝生等 1985), 将切片于 37 °C 入孵育液(3% β-甘油磷酸钠 10 ml, 2% 巴比妥钠 10 ml, 2% 氟化钙 10 ml, 5%硫酸镁 1 ml), 孵育 1 h, 充分水洗 5 min; 入 1%硝酸钴液 5 min; 充分水洗后入 1%黄色硫化铵液 1 min; 水洗后脱水、透明, 并用树脂封固。

3 结果

通过光学显微镜观察, 非特异性酯酶阳性反应呈棕黑色颗粒, 在消化道各部分均有分布, 在前肠分布最多, 其次是胃、食管和中肠, 零散分布于后肠(图 1)。非特异性酯酶在食管壁、胃壁各层结构上均有分布(图 1a, b), 食管黏膜固有层分布较多(图 1a); 非特异性酯酶在

前肠主要分布在黏膜层, 黏膜上皮和固有层分布较多 (图 1c)。

通过 Gomori 铅染色法染色, 酸性磷酸酶阳性反应呈棕黑色颗粒, 在消化道中主要分布在前肠, 其次为中肠、胃, 在食管分布较少, 后肠几乎没有酸性磷酸酶分布 (图 2)。酸性磷酸酶在食管中分布于黏膜固有层 (图 2a), 在胃中分布于胃腺中 (图 2b), 在前肠和中肠主要分布于黏膜层的黏膜上皮细胞中部和顶部 (图 2c, d)。

通过 Gomori 钙钴法染色发现, 碱性磷酸酶阳性反应呈棕黑色颗粒, 大量密集分布在奥尼罗非鱼前肠和中肠, 其次是食管、胃和后肠 (图 3)。碱性磷酸酶在食管主要分布于黏膜上皮细胞, 在固有层中也有分布 (图 3a); 在胃主要分布于胃腺中 (图 3b); 在前肠和中肠主要分布于黏膜上皮细胞和固有层 (图 3c, d); 在后肠分布于肠绒毛的黏膜固有层 (图 3e)。

4 讨论

非特异性酯酶在包括鱼类的大部分脊椎动物中与机体内脂肪酸甘油酯的水解有关并参与其中 (刘敏 2009), 而鱼类获取能量的主要来源与哺乳动物不同, 是脂类而不是碳水化合物和蛋白质 (Kozaric et al. 2004)。有研究证实, 草鱼 (*Ctenopharyngodon idellus*) 和鲤鱼 (*Cyprinus carpio*) 的肠段吸收脂类的部位是在肠段前部 (Stroband et al. 1978, Noailac 1979)。谢毓玲等 (2016) 发现乌鳢 (*Ophiocephalus argus*) 胃体部有较强的非特异性酯酶活力, 而彭迁迁等 (2016) 发现鳊鱼 (*Siniperca chuatsi*) 消化道中非特异性酯酶活力较高的部位是中肠和后肠, 任秋楠等 (2018) 发现非特异性酯酶活力在胡子鲇 (*Clarias fuscus*) 胃幽门和后肠较高, Kozaric 等 (2004) 发现在欧洲无须鲳 (*Merluccius merluccius*) 消化道中, 非特异性酯酶在肠道中活力较高, 而在食道和胃中活力较低。本研究

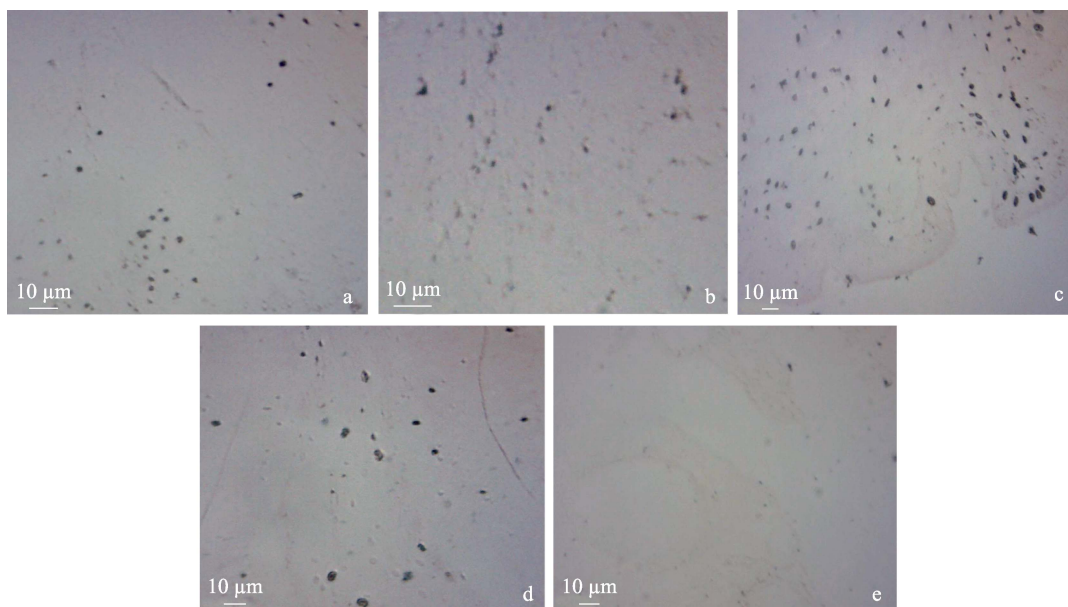


图 1 非特异性酯酶在奥尼罗非鱼消化道的分布 (非特异性酯酶染色法, $\times 40$)

Fig. 1 Distribution of nonspecific esterase in the digestive tract of *Tilapia Galilaea* (nonspecific esterase staining, $\times 40$)

a. 食管; b. 胃; c. 前肠; d. 中肠; e. 后肠。

a. Esophagus; b. Stomach; c. Foregut; d. Midgut; e. Hindgut.




图 2 酸性磷酸酶在奥尼罗非鱼消化道的分布 (Gomori 铅染色法, × 40)

Fig. 2 Distribution of acid phosphatase in the digestive tract of *Tilapia Galilaea* (Gomori dyeing, × 40)

a. 食管; b. 胃; c. 前肠; d. 中肠; e. 后肠。

a. Esophagus; b. Stomach; c. Foregut; d. Midgut; e. Hindgut.

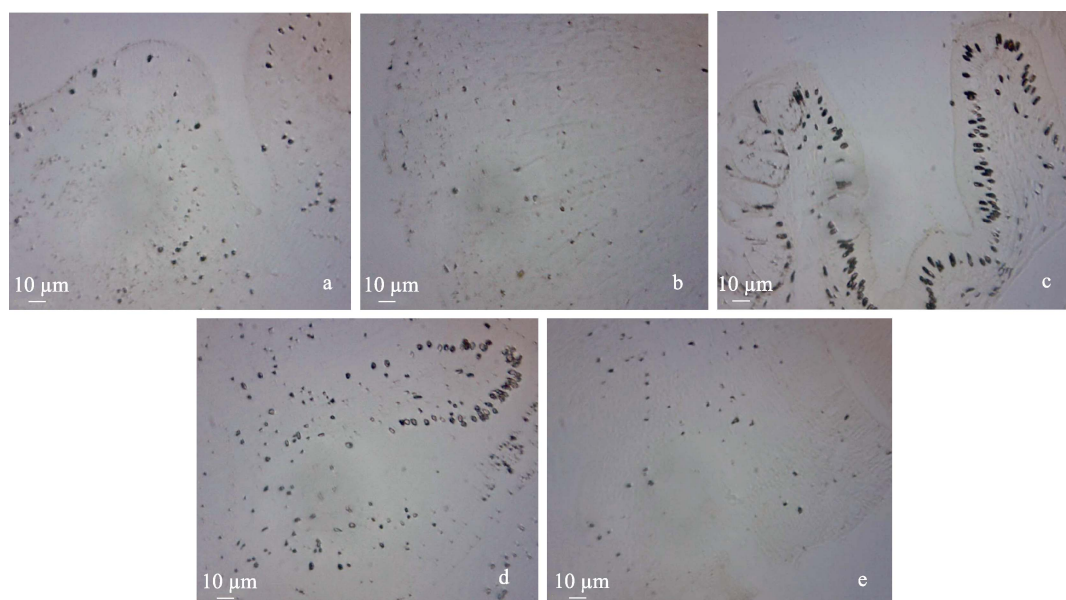


图 3 碱性磷酸酶在奥尼罗非鱼消化道的分布 (Gomori 钙钴法, × 40)

Fig. 3 Distribution of alkaline phosphatase in the digestive tract of *Tilapia Galilaea* (Gomori calcium drill, × 40)

a. 食管; b. 胃; c. 前肠; d. 中肠; e. 后肠。

a. Esophagus; b. Stomach; c. Foregut; d. Midgut; e. Hindgut.

发现, 非特异性酯酶在奥尼罗非鱼消化道中, 主要分布在前肠, 其次为胃和食管, 中肠少量存在。由此可见, 鱼类消化道中非特异性酯酶的分布有明显的物种差异。奥尼罗非鱼是杂食性鱼类, 对脂类的消化吸收相对较高, 非特异性酯酶主要分布在奥尼罗非鱼消化道前段, 表明消化道前段可能是奥尼罗非鱼代谢脂类主要部位。

酸性磷酸酶是溶酶体的标志酶, 可以通过胞饮的方式消化吸收蛋白质 (Mir et al. 2010)。在很多鱼的消化道中都可以检测到酸性磷酸酶, 但其分布位置有种类差异。酸性磷酸酶在胡子鲇的胃和前肠活力最高 (任秋楠等 2018), 在乌鳢消化道中主要分布于中肠和后肠 (谢毓玲等 2016), 在褐菖鲈 (*Sebastiscus marmoratus*) 消化道中主要分布于中肠 (石戈等 2007)。Kozaric 等 (2004) 发现, 在欧洲无须鳕消化道中酸性磷酸酶在食道、胃和肠道中都有较多分布, 而彭迁迁等 (2016) 发现鳊鱼消化道中酸性磷酸酶主要分布于胃和前肠。本研究发现, 酸性磷酸酶大量分布在前肠, 其次是胃部和中肠, 表明奥尼罗非鱼前肠、胃和中肠是蛋白质吸收和消化的主要部位。

碱性磷酸酶在机体内分布广泛, 在消化道中主要参与脂质、葡萄糖和无机磷酸盐等营养物质的消化吸收 (Tengjaroenkul et al. 2000, 冯晓燕等 2003), 通常被认为是消化道吸收营养物质的标志酶 (Lallès 2010)。有研究发现, 碱性磷酸酶在鳊鱼 (彭迁迁等 2016)、欧洲无须鳕 (Kozaric et al. 2004)、胡子鲇 (任秋楠等 2018) 消化道中主要分布在肠道, 在乌鳢消化道中主要分布在前肠和中肠 (谢毓玲等 2016), 在泥鳅 (曹新芳等 2018) 的胃和肠道各部分活性均较高。本研究发现, 碱性磷酸酶在奥尼罗非鱼消化道中主要分布于前肠和中肠, 其次为食管、胃和后肠, 与前人研究基本一致, 表明奥尼罗非鱼前肠和中肠具有较强的营养物质吸收能力。

结果表明, 这三种与消化相关的酶在奥尼

罗非鱼前肠部分都有较为大量的分布, 表明前肠在奥尼罗非鱼消化生理过程中起着关键作用, 而胃、食管、中肠和后肠也有一定消化酶存在, 表明奥尼罗非鱼消化道均具有消化能力, 从组织学角度揭示了奥尼罗非鱼在对营养消化吸收的能力。

参 考 文 献

- Kozaric Z, Nejedli S, Petrinec Z. 2004. Histochemical distribution of digestive enzymes in hake, *Merluccius merluccius* L. 1758. *Veterinarski Arhiv*, 74(4): 299–308.
- Lallès J P. 2010. Intestinal alkaline phosphatase: multiple biological roles in maintenance of intestinal homeostasis and modulation by diet. *Nutrition Reviews*, 68(6): 323–332.
- Mir I H, Channa A. 2010. Histochemical distribution of lipase and acid phosphatase in the intestinal tract of the snow trout, *Schizothorax curvifrons* Heckel. *Australian Journal of Biological Sciences*, 10(7): 643–647.
- Moss A K, Hamarneh S R, Mohamed M M, et al. 2013. Intestinal alkaline phosphatase inhibits the proinflammatory nucleotide uridine diphosphate. *American Journal of Physiology-Gastrointestinal and Liver Physiology*, 304(6): 597–604.
- Noailad G A S. 1979. Structure and function of the intestinal epithelial cells in perch (*Perca fluviatilis* L.). *Anatomical Record*, 195(4): 621–627.
- Stroband H W, Debets F M. 1978. The ultrastructure and renewal of the intestinal epithelium of the juvenile grasscarp, *ctenopharyngodon idella* (Val.). *Cell and Tissue Research*, 187(2): 181–200.
- Tengjaroenkul B, Smith B J, Cacceti T. et al. 2000. Distribution of intestinal enzyme activities along the intestinal tract of cultured Niletilapi, *Oreochromis niloticus*. *Aquaculture*, 182(3/4): 317–327.
- 黄长恩, 李叔庚, 王士平, 等. 2001. 组织化学. 北京: 人民卫生出版社.
- 曹新芳, 黄卉卉, 任秋楠, 等. 2018. 泥鳅消化道过氧化物酶、三磷酸腺苷酶、琥珀酸脱氢酶、酸性磷酸酶、碱性磷酸酶及非特异性酯酶的分布与组织定位. *中国组织化学与细胞化学杂志*, 27(5): 453–458.

- 冯晓燕, 郑家声, 王梅林. 2003. 许氏平鲈消化道的组织化学研究. 青岛海洋大学学报, 33(3): 399-404.
- 傅丽容, 陈学光, 黎学春, 等. 2008. 奥尼罗非鱼消化系统的组织学研究. 水产养殖, (5): 1-3, 51.
- 姜会民. 2013. 氨氮对黄河鲤幼鱼淀粉酶和脂肪酶活性的影响. 动物医学进展, 34(10): 132-134.
- 黎军胜, 李建林, 吴婷婷. 2004. 奥尼罗非鱼消化道蛋白酶分布与特性. 南京农业大学学报, 27(1): 81-84.
- 刘敏. 2009. 细鳞鱼稚鱼消化道组织学与组织化学研究. 哈尔滨: 东北农业大学硕士学位论文.
- 彭迁迁, 权梦雪, 罗莹, 等. 2016. 鳊鱼消化道黏液细胞和 6 种酶的组织化学定位. 激光生物学报, 25(2): 161-169.
- 任秋楠, 陈婷婷, 陈娴娴, 等. 2018. 胡子鲇消化道黏膜 ACP、ALP、ATPase、NSE、POX 和 SDH 的组织化学定位. 中国组织化学与细胞化学杂志, 27(2): 146-151.
- 沈帆船. 2018. 赤眼鳟夏花培育阶段摄食生态学和消化系统发育. 苏州: 苏州大学硕士学位论文.
- 石戈, 王健鑫, 刘雪珠, 等. 2007. 褐菖鲉消化道的组织学和组织化学. 水产学报, 31(3): 293-302.
- 王帅, 宋勇, 任道全, 等. 2017. 养殖温度对叶尔羌高原鳅摄食及主要消化酶活性的影响. 塔里木大学学报, 29(3): 29-34.
- 谢毓玲, 王锦乙, 袁保勤, 等. 2016. 乌鳢消化道黏膜 6 种重要酶的组织化学定位. 中国组织化学与细胞化学杂志, 25(5): 416-421.
- 虞枝生, 汤美蓉. 1985. 用石蜡切片显示碱性磷酸酶及酸性磷酸酶方法的探讨. 皖南医学院学报, 4(3): 230-231, 243.
- 张芬, 王亚如, 朱志煌, 等. 2017. 虾青素对红小丑鱼消化酶活性的影响. 渔业研究, 39(3): 188-194.