

极北鲵消化道嗜银细胞的胚后发生

陈霞^① 任春宇^② 李淑兰^{②*}

① 哈尔滨师范大学体育科学学院 哈尔滨 150025; ② 哈尔滨师范大学生命科学与技术学院 哈尔滨 150025

摘要: 为了探讨极北鲵 (*Salamandrella keyserlingii*) 消化道嗜银细胞胚后发生的形态学特征及分布规律, 采用 Grimelius 银染法, 对 30 ~ 46 期的极北鲵幼体进行了研究。结果显示, 嗜银细胞在食管、胃、小肠各部分的发生时间不同。胃中的嗜银细胞在第 41 期出现, 小肠中的在第 42 期出现, 食管中的在第 43 期出现。嗜银细胞形态多样, 有圆形、椭圆形、梭形和锥体形, 大多分布在消化道黏膜上皮之间。根据嗜银细胞的形态判定其可能具有内分泌和外分泌两重功能。极北鲵胚后发育消化道各部位嗜银细胞出现顺序的不同可能与其消化生理活动及个体生理活动的变化相适应。

关键词: 极北鲵 (*Salamandrella keyserlingii*); 消化道; 胚后发生; 嗜银细胞

中图分类号: Q955 **文献标识码:** A **文章编号:** 0250-3263(2014)04-546-06

Argyrophil Cells in Digestive Tract during the Postembryonic Development of *Salamandrella keyserlingii*

CHEN Xia^① REN Chun-Yu^② LI Shu-Lan^{②*}

① *School of Sport Sciences, Harbin Normal University, Harbin 150025;*

② *School of Life Sciences and Technology, Harbin Normal University, Harbin 150025, China*

Abstract: In order to study the morphology and distribution of argyrophil cells in the digestive tract during the postembryonic development of *Salamandrella keyserlingii*, we stained the specimens collected from the 30th to the 46th stages of the development of baby *S. keyserlingii* by means of silver nitrate method of Grimelius. The result showed that argyrophil cells appeared at different time points in the esophagus, intestine and stomach. They appeared in the stomach at stage 41, in the intestine at stage 42, and in the esophagus as late as stage 43. They took on round, oval, spindle, and conical shapes, with their processes extending to nearby cells. According to the morphology of the argyrophil cells, it can be inferred that they have both endocrine and exocrine functions. The fact that argyrophil cells appear at different phases in different digestive tracts during the postembryonic development indicate that these cells be an adaptation to the changes in its digestive physiological activities and individual physiological activities.

Key words: *Salamandrella keyserlingii*; Digestive tract; Postembryonic development; Argyrophil cell

嗜银细胞是消化道的一类内分泌细胞, 这些内分泌细胞散在于消化道黏膜中, 其分泌的多种胃肠激素具有调节消化、吸收、保护胃肠黏膜等生理作用 (Solcia et al. 2000, Rehfeld 2004)。关于两栖动物消化道嗜银细胞的形态学特征和分布密度规律, 已有一些报道 (张盛周 2001, 付雪枫 2011, 刘家举 2011, 张志强

2013)。迄今为止, 一些学者对两栖类中国大

基金项目 黑龙江省自然科学基金面上项目 (No. C201219);

* 通讯作者, E-mail: smxy345@126.com;

第一作者介绍 陈霞, 女, 博士; 研究方向: 动物生理学; E-mail: chenxia1966@126.com。

收稿日期: 2014-01-13, 修回日期: 2014-03-23

鲩 (*Andrias davidianus*) (李宁 2011)、牛蛙 (*Rana catesbeiana*) (郭慧等 2013)、中华蟾蜍 (*Bufo gargarizans*) (潘洪珍等 2010)、中国林蛙 (*R. chensinensis*) (李倩 2008) 和其他脊椎动物如白斑角鲨 (*Squalus acanthias*) (El-Salhy 1984)、扬子鳄 (*Alligator sinensis*) (李堃 2002)、家鸡 (*Gallus gallus domesticus*) (Saffrey et al. 1982)、小鼠 (*Mus musculus*) (赖为民等 2010) 及人 (*Homo sapiens*) (王琳等 2005) 消化道内分泌细胞的胚后发生进行了研究, 但有尾两栖类消化道内分泌细胞的胚后发生报道较少 (李宁 2011)。

大多数两栖动物生活史复杂, 具有变态发育过程, 变态前后涉及消化器官的重建过程, 该过程中内分泌细胞的时空变化顺序如何仍不清楚 (张志强 2013)。极北鲩属于两栖纲 (Amphibia) 有尾目 (Caudata) 小鲩科 (Hynobiidae) 极北鲩属, 是具有一定科研价值的珍稀物种, 其在小鲩科的系统演化和动物地理学研究中具有重要意义 (赵文阁 2008)。本文对极北鲩消化道嗜银细胞的发育规律及其形态特征和分布加以研究, 拟为两栖类胚胎学及消化生理学等研究领域提供基础资料。

1 材料与方法

极北鲩卵袋取自于黑龙江省威虎山, 根据 Duellman 等 (1986) 对有尾两栖类不同发育时期的划分标准, 于 2013 年 5~6 月份对其 30~46 期分别取材, 每期各取 10 尾健康的幼体, 将其整体固定于 Bouin's 液 24 h, 用自来水清洗后, 保存于 70% 的乙醇溶液中。常规脱水、透明、石蜡包埋, 切片厚 6 μm 。采用 Grimelius 法, 常规脱蜡、复水后, 在 60 $^{\circ}\text{C}$ 银染液中预热 0.5 h, 染色 5 h。然后入 60 $^{\circ}\text{C}$ 还原液中预热 1 h, 还原 15 min, 放入蒸馏水中终止还原 (方福德等 1995)。常规脱水、透明、中性树胶封片, LEICA DC500 显微镜成像系统采集和拍摄图片。

2 结果

2.1 极北鲩食管嗜银细胞的胚后发生 极北鲩食管中的嗜银细胞出现于胚后发育的第 43 期, 细胞呈圆形和锥体形, 分布于食管黏膜上皮细胞之间 (图版 I:1)。第 44 期的嗜银细胞呈椭圆形, 也位于上皮细胞之间 (图版 I:2)。第 45 期, 椭圆形的嗜银细胞位于上皮细胞基部 (图版 I:3)。第 46 期, 圆锥形的嗜银细胞位于上皮细胞之间, 其突起指向食管腔 (图版 I:4)。

2.2 极北鲩胃部嗜银细胞的胚后发生 极北鲩胃部的嗜银细胞出现于胚后发育的第 41 期, 细胞呈椭圆形或锥体形, 位于上皮细胞之间 (图版 I:5)。第 42 期, 圆形的嗜银细胞也位于上皮细胞之间 (图版 I:6)。第 43 期, 锥体形的嗜银细胞位于上皮细胞之间, 具突起伸向固有膜 (图版 I:7)。第 44 期, 圆形嗜银细胞位于上皮基部 (图版 I:8)。第 45 期和 46 期中, 圆形的嗜银细胞分别位于固有膜内 (图版 I:9) 或腺泡细胞之间 (图版 I:10)。

2.3 极北鲩小肠嗜银细胞的胚后发生 极北鲩小肠中的嗜银细胞出现于胚后发育的第 42 期, 细胞呈锥体形, 位于肠黏膜上皮细胞之间 (图版 I:11)。第 43 期的嗜银细胞呈梭形和锥体形, 位于上皮细胞之间, 梭形细胞具两个突起分别伸向固有层和肠腔 (图版 I:12), 锥体形的细胞具突起伸向肠腔 (图版 I:13)。第 44 期, 锥体形的嗜银细胞位于上皮细胞之间, 具突起伸向肠腔 (图版 I:14)。第 45 期, 圆形的嗜银细胞分布于上皮基部 (图版 I:15)。第 46 期, 梭形的嗜银细胞位于上皮细胞之间, 其突起分别伸向固有层和肠腔 (图版 I:16)。第 45 期和 46 期中, 圆形和梭形的嗜银细胞都分布于上皮基部 (图版 I:15) 和上皮细胞之间 (图版 I:16)。

3 讨论

El-Salhy 等 (1985) 认为, 内分泌细胞在所有脊椎动物的消化道中都有分布, 而且在发育

的早期就已经出现。如鱼类中,在白斑角鲨胚胎(11 cm)的胃和肠中检测到 5-羟色胺(5-hydroxyptamine, 5-HT)细胞的存在(EI-Salhy 1984)。在两栖类中,中国大鲵 5-羟色胺细胞最早出现在出膜第 98 天的胃黏膜上皮以及小肠的固有层和黏膜上皮(李宁 2011)。牛蛙 5-羟色胺细胞在变态前期的消化道各段均有分布,大多数分布在上皮细胞之间,少数位于上皮基部(郭慧等 2013)。中华蟾蜍生长抑素(somatostatin, SS)细胞在变态高峰期的胃体和十二指肠开始出现,位于黏膜上皮细胞之间(潘洪珍等 2010)。中国林蛙最早在第 39 期蝌蚪胃的固有层中检测到 5-羟色胺细胞的存在,而胃泌素(gastrin, Gas)细胞则最早在第 33 期蝌蚪十二指肠的黏膜上皮细胞中出现(李倩 2008)。在爬行动物中,扬子鳄胰高血糖素(glucagon, GLu)细胞在孵育第 30 天的十二指肠间充质出现,而后胰高血糖素细胞在孵育第 55 天的十二指肠固有膜和肠腺及胃幽门固有膜和幽门腺中被观察到;同时在此时期的十二指肠和胃中还检测到了胃泌素细胞,它们分别分布在十二指肠固有膜和幽门腺(李堃 2002)。在鸟类中,家鸡血管活性肠肽(vasoactive intestinal peptide, VIP)、P 物质、脑啡肽和神经降压素在其孵化第 11 天的消化管中检测到,这些细胞主要位于消化管的前段(Saffrey et al. 1982)。在哺乳类中,嗜银细胞出现在刚出生 1 d 的小鼠十二指肠、回肠和盲肠的黏膜皱褶的上皮和腺泡上皮细胞之间(赖为民等 2010)。在人 11 周胎儿小肠可检测出血管活性肠肽细胞,但数量较少,主要分布于绒毛上皮和肠腺细胞间,也可见于固有层结缔组织中;同时在 11 周胎儿的小肠也可见生长抑素细胞和胃泌素细胞,主要分布于绒毛上皮间(王琳等 2005)。本研究结果显示,极北鲵消化道内嗜银细胞出现的时间不同,胃中嗜银细胞最先在 41 期中被检测到,肠中嗜银细胞最早出现在 42 期,食管中嗜银细胞与前两者相比出现较晚,在 43 期才被检测到。这可能是由于在极北鲵的胚后发育过程中食管的发育较胃和肠滞

后。同时,极北鲵消化道嗜银细胞从发生位置看,与上述动物基本相同,即内分泌细胞大多出现在消化道黏膜上皮之间或者在固有膜内。从发生时间上与以上其他动物相比,嗜银细胞在消化道中的出现时间较晚,导致这种差异的原因可能与动物的食性和栖息环境有关。

消化道内分泌细胞一般可分为两大类。一类为封闭型细胞,该类细胞多呈圆形或椭圆形,位于固有层或黏膜上皮基部,与胃肠腔无直接联系,具有内分泌功能;另一类为开放型细胞,该类细胞呈锥体形或梭形,多位于黏膜上皮或腺泡上皮细胞之间,其突起伸向消化道腔或腺泡腔,细胞与胃肠腔或腺泡腔直接接触,一般行使外分泌功能(Liu et al. 2003)。两栖类嗜银细胞的形态学特征与之相似(张志强 2013)。本研究发现,极北鲵消化道嗜银细胞在胚后发生过程中,既有封闭型细胞,又有开放型细胞,前者提示其可能具备内分泌功能,后者提示可能具备外分泌功能。在成年两栖动物中,一些学者发现消化道嗜银细胞有突起伸向邻近细胞,暗示其可能起旁分泌功能(张志强 2013),但在极北鲵的胚后发育各阶段,我们没有发现类似的嗜银细胞。

胚后发育是两栖动物消化道结构功能逐渐完善的重要时期,极北鲵消化道嗜银细胞的胚后发生特点是:随着消化道管壁组织学发育层次增多,内分泌机能逐渐增强,嗜银细胞的分布位置与形态也随之发生变化,食管部嗜银细胞的分布由上皮细胞之间到基部,细胞形态由封闭型到开放型;胃部由上皮细胞之间至基部至腺泡上皮细胞之间,形态由封闭型至开放型至封闭型;肠部由上皮之间至上皮基部至上皮细胞之间,细胞由开放型至封闭型至开放型,这种变化特点可能与消化道各部位的功能有关。

已有研究表明,嗜银细胞是一类内分泌细胞,分泌多种胃肠激素,它包括 5-羟色胺细胞、胃泌素细胞、胰高血糖素细胞、血管活性肠肽细胞等(邓孔昭 1980,张盛周等 1999),要检测具体的细胞种类还有待于应用免疫组织化

学的方法进行深入研究。

参 考 文 献

- Duellman W E, Trueb L. 1986. *Biology of Amphibians*. New York: McGraw-Hill, 127 - 131.
- El-Salhy M. 1984. Immunocytochemical investigation of the gastro-enteropancreatic (GEP) neurohormonal peptides in the pancreas and gastrointestinal tract of the dogfish *Squalus acanthias*. *Histochemistry*, 80(2): 193 - 205.
- El-Salhy M, Wilander E, Lundqvist M. 1985. Comparative studies of serotonin like immunoreactive cells in the digestive tract of vertebrates. *Biomedical Research*, 6(6): 371 - 375.
- Liu Y, Njytgat G, Xiao S D, et al. 2003. Gastric endocrine cells. *Chinese Journal of Digestive Diseases*, 4(4): 160 - 167.
- Rehfeld J F. 2004. A centenary of gastrointestinal endocrinology. *Hormone and Metabolic Research*, 36(11/12): 735 - 741.
- Saffrey M J, Polak J M, Burnstock G. 1982. Distribution of vasoactive intestinal polypeptide-, substance P-, enkephalin and neurotensin-like immunoreactive nerves in the chicken gut during development. *Neuroscience*, 7(1): 279 - 293.
- Solcia E, Rindi G, Buffa R, et al. 2000. Gastric endocrine cells: types, function and growth. *Regulatory Peptides*, 93(1/3): 31 - 35.
- 邓孔昭. 1980. 胃肠道内分泌细胞及其激素. *生理科学进展*, 11(2): 113 - 119.
- 方福德, 周吕, 丁谦, 等. 1995. *现代医学实验技巧全书: 上册*. 北京: 北京医科大学中国协和医科大学联合出版社, 51 - 52.
- 付雪枫, 张志强. 2011. 禁食对东方蝾螈胃肠道嗜银细胞形态和分布密度的影响. *动物学杂志*, 46(2): 114 - 119.
- 郭慧, 周乃珍, 赵帅, 等. 2013. 牛蛙变态发育前后消化道内分泌细胞的变化. *水生生物学报*, 37(3): 541 - 546.
- 刘家举, 张志强. 2011. 禁食对东方蝾螈胃肠道5-羟色胺细胞形态和分布型的影响. *中国组织化学与细胞化学杂志*, 20(3): 246 - 251.
- 李莹. 2002. 扬子鳄胚胎消化系统内分泌细胞发生的免疫组化研究. 芜湖: 安徽师范大学硕士学位论文, 11 - 12.
- 李倩. 2008. 中国林蛙(*Rana chensinensis*)消化管的胚后发育及5-HT和GAS细胞的发生. 陕西: 陕西师范大学硕士学位论文, 20 - 21.
- 李宁. 2011. 中国大鲵胃肠道的胚后发育及其5-HT细胞的发生. 陕西: 陕西师范大学硕士学位论文, 23 - 23.
- 赖为民, 彭西, 汪开毓. 2010. 十二指肠、回肠、盲肠嗜银细胞生后发育的组织学变化. *解剖学杂志*, 33(5): 610 - 612.
- 潘洪珍, 陈洪洪, 李洋, 等. 2010. 中华蟾蜍变态发育过程中消化道内分泌细胞的演变. *解剖学报*, 41(4): 565 - 571.
- 王琳, 梁文妹. 2005. 胎儿小肠生长抑素、胃泌素及血管活性肠肽免疫反应细胞的个体发生. *解剖学杂志*, 28(4): 436 - 439.
- 张盛周, 陈冬生, 张志强, 等. 2001. 无斑肥螈消化道五羟色胺免疫活性细胞的分布与形态学观察. *动物学杂志*, 36(3): 13 - 16.
- 张盛周, 吴孝兵, 陈壁辉, 等. 1999. 扬子鳄消化道嗜银细胞的分布及形态学观察. *动物学杂志*, 34(3): 31 - 34.
- 张志强. 2013. 两栖类消化道嗜银细胞和5-羟色胺细胞的研究进展. *中国组织化学与细胞化学杂志*, 22(2): 172 - 175.
- 赵文阁. 2008. *黑龙江省两栖爬行动物志*. 北京: 科学出版社, 27 - 32.

图版说明

极北鲵消化道嗜银细胞

1. 43 期食管嗜银细胞, 圆形或锥体形, 突起指向食管腔, 位于上皮细胞之间; 2. 44 期食管嗜银细胞, 椭圆形, 位于上皮细胞之间; 3. 45 期食管嗜银细胞, 椭圆形, 位于上皮基部固有膜; 4. 46 期食管嗜银细胞, 圆锥形, 位于上皮细胞之间; 5. 41 期胃嗜银细胞, 椭圆形或锥体形, 突起指向邻近细胞, 位于上皮细胞之间; 6. 42 期胃嗜银细胞, 圆形, 位于上皮细胞之间; 7. 43 期胃嗜银细胞, 锥体形, 突起指向固有膜, 位于上皮细胞基部; 8. 44 期胃嗜银细胞, 圆形, 位于上皮细胞基部; 9. 45 期胃嗜银细胞, 圆形, 位于固有膜内; 10. 46 期胃嗜银细胞, 圆形, 位于腺泡上皮细胞之间; 11. 42 期肠嗜银细胞, 锥体形, 突起指向肠腔, 位于上皮细胞之间; 12. 43 期肠嗜银细胞, 梭形, 突起分别指向肠腔和固有层, 位于上皮细胞之间; 13. 43 期肠嗜银细胞, 锥体形, 突起指向肠腔, 位于上皮细胞之间; 14. 44 期肠嗜银细胞, 锥体形, 突起指向肠腔, 位于上皮细胞之间; 15. 45 期肠嗜银细胞, 圆形, 位于上皮细胞基部; 16. 46 期肠嗜银细胞, 梭形, 突起分别指向肠腔和固有层, 位于上皮细胞之间。×400, 箭头示嗜银细胞。

Explanation of Plate

Argyrophil cells in digestive tract of *Salamandrella keyserlingii*

1. Round Argyrophil cells between epithelial cells, or cone-shape Argyrophil cells in the oesophagus at stage 43, with their processes extending to oesophagus lumen; 2. Oval-shape Argyrophil cells between epithelial cells in the oesophagus at stage 44; 3. Oval-shape Argyrophil cells at the bottom of lamina propria of epithelial cells in the oesophagus at stage 45; 4. Conical-shape Argyrophil cells between epithelial cells in the oesophagus at stage 46; 5. Oval-shape Argyrophil cells between epithelial cells, or cone-shape Argyrophil cells in the stomach at stage 41, with their processes extending to nearby cells; 6. Round Argyrophil cells between epithelial cells in the stomach at stage 42; 7. Cone-shape Argyrophil cells at the bottom of epithelial cells with their processes extending to lamina propria, or oval-shape Argyrophil cells between epithelial cells in the stomach at stage 43; 8. Round Argyrophil cells at the bottom of epithelial cells in the stomach at stage 44; 9. Round Argyrophil cells at the lamina propria in the stomach at stage 45; 10. Round Argyrophil cells between epithelial cells of intestinal gland in the stomach at stage 46; 11. Cone-shape Argyrophil cells between epithelial cells in the intestine at stage 42, with their processes extending to gut lumen; 12. Shuttle-shaped Argyrophil cells between epithelial cells in the intestine at stage 43, with two cell processes extending to gut lumen and lamina propria; 13. Cone-shape Argyrophil cells between epithelial cells in the intestine at stage 43, with their processes extending to gut lumen; 14. Cone-shape Argyrophil cells between epithelial cells in the intestine at stage 44, with their processes extending to gut lumen; 15. Round Argyrophil cells at the bottom of epithelial cells in the intestine at stage 45; 16. Shuttle-shaped argyrophil cells between epithelial cells in the intestine at stage 46, with two cell processes extending to gut lumen and lamina propria. ×400, Arrows refer to the Argyrophil cells.

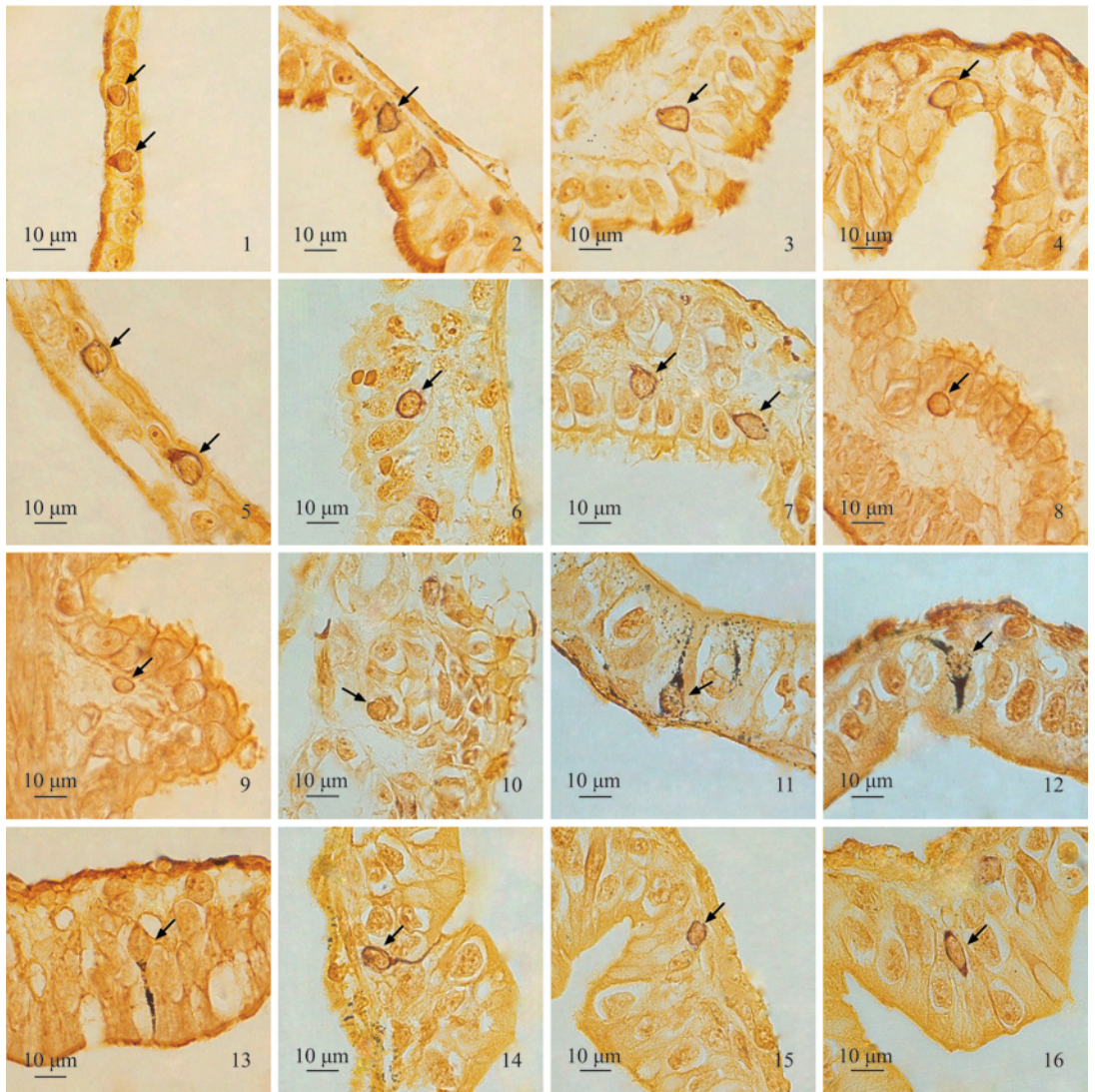
陈 霞等:极北鲩消化道嗜银细胞的胚后发生

图版 I

CHEN Xia *et al.*: Argyrophil Cells in Digestive Tract during the Postembryonic

Development of *Salamandrella keyserlingii*

Plate I



图版说明见文后