

6种蝙蝠精子储存现象的组织学观察

钟辉^{①②} 刘湘新^① 张俊鹏^{②③} 王喆^{③④*}

(^① 湖南农业大学动物医学院 长沙 410128; ^② 华东师范大学生命科学学院 上海 200062;

^③ 中国科学院动物研究所 北京 100101; ^④ 中国科学院研究生院 北京 100049)

摘要: 精子储存是蝙蝠的生殖对策之一,有些种类的蝙蝠能将成熟精子在交配前(雄性)或交配后(雌性)储存在附睾或者输卵管及子宫内数月。采用冰冻切片和苏木精-伊红(H.E)染色法,观察了6种蝙蝠的睾丸、附睾、卵巢、输卵管和子宫,发现5种蝙蝠有精子储存现象。另外,本文还讨论了不同生殖对策蝙蝠的地理分布。

关键词: 精子储存;组织切片;蝙蝠

中图分类号: Q954 **文献标识码:** A **文章编号:** 0250-3263(2007)05-121-04

Histological Study on Sperm Storage in Six Microchiropteran Species

ZHONG Hui^{①②} LIU Xiang-Xin^① ZHANG Jun-Peng^{②③} WANG Zhe^{③④*}

(^① College of Veterinary Medicine, Hunan Agricultural University, Changsha 410128; ^② School of Life Science,

East China Normal University, Shanghai 200062; ^③ Institute of Zoology, Chinese Academy of Sciences, Beijing 100101;

^④ Graduate University of Chinese Academy of Sciences, Beijing 100049, China)

Abstract: Sperm storage is a reproductive strategy in bats. Some species of bats can store mature spermatozoa in epididymis (male) or oviducts and uterus (female) for months. We observed testes, epididymis, ovaries, oviducts and uteri in six species of microbats by the Haematoxylin and Eosin (H.E) staining of frozen tissue sections and found that sperm storage in five of the 6 species. In addition, we discussed the distribution of bats with different reproductive strategies.

Key words: Sperm storage; Tissue section; Bat

蝙蝠隶属于哺乳纲翼手目。在生殖方面,有些种类的蝙蝠具有精子储存的生殖对策。精子储存是指在不利于繁殖的季节,如冬季或旱季,雌性蝙蝠将精子储存在附睾中,此时睾丸已经停止产生新的精子;雌性蝙蝠将精子储存在子宫或输卵管中,等待排卵^[1]。蝙蝠平均可以储存精子3个月,最长可达6个月以上^[2]。虽然精子储存现象在昆虫、爬行类和鸟类中普遍存在,但在哺乳动物中却主要局限于蝙蝠^[3]。

精子储存是蝙蝠进化出的适应性生殖对策,对度过缺少食物的冬季及增加繁殖成功率意义重大^[1,4]。据文献报道,温带冬眠习性的蝙蝠常有精子储存现象,已经发现有精子储存

现象的蝙蝠大多属于蝙蝠科和菊头蝠科^[1,4]。本文所研究的6种蝙蝠分别属于蝙蝠科(白腹管鼻蝠 *Murina leucogaster*, 大耳蝠 *Plecotus auritus*, 亚洲宽耳蝠 *Barbastella leucomelas*)、菊头蝠科(大耳菊头蝠 *Rhinolophus macrotis*, 菲菊头蝠 *R. pusillus*)和蹄蝠科(中蹄蝠 *Hipposideros larvatus*)。其中,只有雌性白腹管鼻蝠和大耳蝠

基金项目 国家自然科学基金重点项目(No. 30430120),华东师范大学紫江学者项目;

* 通讯作者, E-mail: zhce@mail@126.com;

第一作者介绍 钟辉,男,硕士;主要从事蝙蝠生殖研究; E-mail: zhonghui209@126.com.

收稿日期:2007-05-14,修回日期:2007-06-27

曾被报道有精子储存现象^[5,6],其他物种尚无生殖方面的报道。因此,推测它们很可能也有精子储存的现象,进而对这 6 种蝙蝠可能储精的部位进行了组织学研究。

1 材料与方 法

1.1 野外采样与解剖 于 2004 年 1 月 6 日在河南省西峡县云华蝙蝠洞(33°31' N, 111°05' E)捕捉冬眠期大耳菊头蝠 4 只(3♂, 1♀), 菲菊头蝠 1 只(♂)及中蹄蝠 6 只(3♂, 3♀); 2004 年 2 月 27 日在北京房山区霞云岭乡四合村蝙蝠洞(39°42' N, 115°43' E)捕捉冬眠期白腹管鼻蝠 2 只(1♂, 1♀)及大耳蝠 1 只(♂); 2004 年 10 月 22 日在北京房山区霞云岭乡四马台村老道洞(39°47' N, 115°38' E)捕捉到尚未冬眠的亚洲宽耳蝠 1 只(♀)。将蝙蝠装于布袋内,并于捕捉后 24 h 内用乙醚深度麻醉后解剖取样。摘取雌蝙蝠卵巢、输卵管和子宫,雄蝙蝠的睾丸和附睾,随后进行冰冻切片的制备。

1.2 冰冻切片的制备 将组织块在 3% 多聚甲醛中固定 40 min 后,用 0.01 mol/L PBS 清洗 3 次,随后依次在 5%、10%、15% 的蔗糖-PBS (0.01 mol/L)溶液中浸泡各 20 min,经 15% 蔗糖-OCT 溶液浸泡 30 min 后,用 OCT 包埋。然后进行冰冻切片,切片厚度为 10 μm。制备好的切片可保存在 -80℃ 冰箱中,待组织学染色。

1.3 H.E 染色和显微观察 将组织切片在室温放置 30 min 后,浸于 0.01 mol/L PBS 中 3 次,每次 5 min,再浸入苏木精染液 2 min,用流水冲洗 5 min,0.2% 氨水浸 2 min,经乙醇梯度由 30% 上行至 90%,用伊红染液浸染 5 s,经 95%、100% 乙醇和二甲苯处理各 2 次,每次 5 min,用中性树脂封片。

在光学显微镜下,将视野分别调至雄性的附睾和睾丸,以及雌性的卵巢、子宫和输卵管处,进行组织学检查。经过 H.E 染色后,细胞核(如精子头)被苏木精染为蓝色,细胞质(如精子尾)被伊红染为红色。在适宜的放大倍数下,可以清楚地辨别出附睾管、输卵管及子宫腔内的精子。

2 结 果

2.1 白腹管鼻蝠的精子储存和卵泡发育 雄性和雌性白腹管鼻蝠均有精子储存现象(图 1: a, b)。在雄性的附睾管腔内有大量聚集的精子,其睾丸曲细精管的管腔内除精原细胞外,未发现其他发育阶段的生精细胞,亦无成熟的精子。在雌性的输卵管与子宫交界处有较大量精子。在雌性的卵巢中,观察到发育中的卵泡,部分卵泡已发育为腔卵泡。

2.2 雄性大耳蝠的精子储存 雄性的大耳蝠有精子储存,现象与雄性白腹管鼻蝠类似,附睾管内储存大量精子(图 1: c),而睾丸内未见成熟的精子。雌性大耳蝠无样品。

2.3 雌性亚洲宽耳蝠的精子储存和卵泡发育

雌性亚洲宽耳蝠有精子储存,现象与雌性白腹管鼻蝠类似,储精部位是输卵管与子宫的交界处,卵巢中有发育中的腔卵泡(图 1: d)。雄性亚洲宽耳蝠无样品。

2.4 雄性大耳菊头蝠的精子储存 雄性大耳菊头蝠有精子储存,现象与雄性白腹管鼻蝠类似。但是,在雌性大耳菊头蝠的生殖道中并未发现精子。

2.5 雄性菲菊头蝠的精子储存 雄性的菲菊头蝠有精子储存,现象与雄性白腹管鼻蝠类似。雌性菲菊头蝠无样品。

2.6 中蹄蝠的组织学结果 所有雄性与雌性中蹄蝠均未发现精子储存。雄性睾丸的曲细精管中只有精原细胞,未发现成熟的精子,附睾管腔亦未发现精子。雌性的输卵管与子宫中未发现精子,卵巢有发育中的腔卵泡。

3 讨 论

本文所研究 6 个物种的采样期都是在秋季或冬眠期,所有的雌蝙蝠都未妊娠,卵巢中的卵泡仍处于发育期,尚未成熟,在白腹管鼻蝠和亚洲宽耳蝠的输卵管及子宫中发现许多精子,说明它们正进行着精子储存。雄性白腹管鼻蝠、大耳蝠、大耳菊头蝠和菲菊头蝠的睾丸已经不产生精子,附睾管中发现了大量精子,所以它们

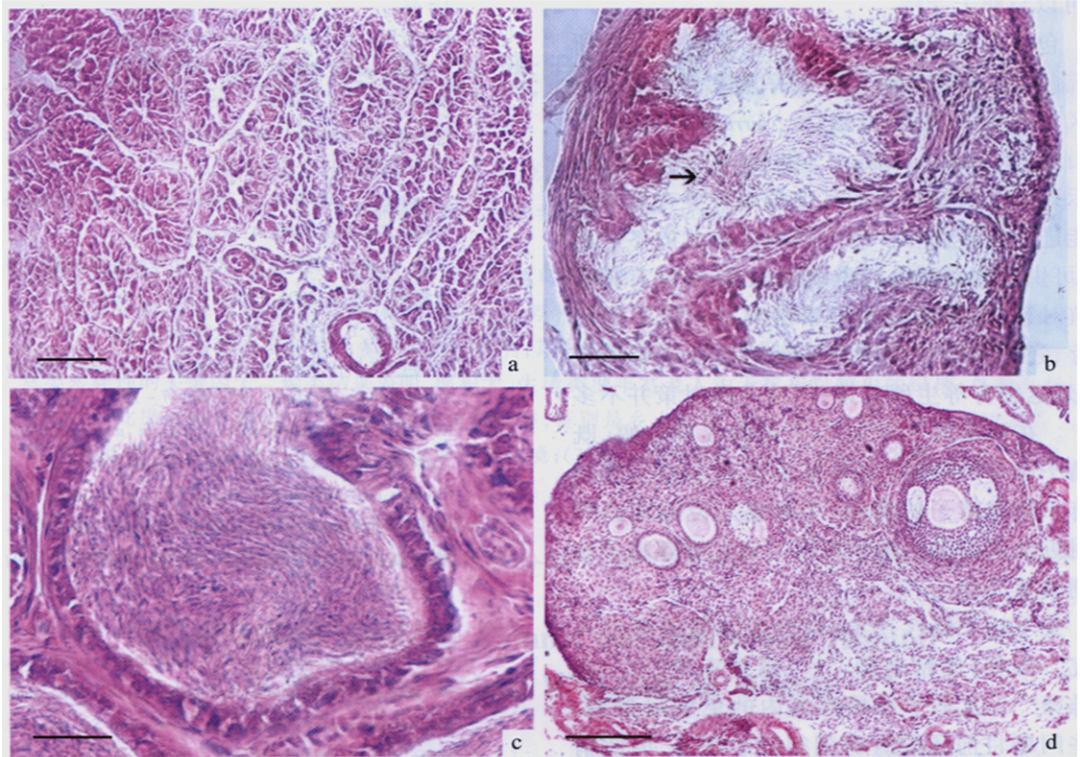


图 1 组织切片示精子储存和卵泡

Fig. 1 Histological structures of sperm storage and ovary

a. 冬眠雄性白腹管鼻蝠的睾丸, 睾丸曲细精管的管腔内除精原细胞外, 未发现其他发育阶段的生精细胞, 亦无成熟的精子, $\times 400$ (标尺 = $40 \mu\text{m}$); b. 冬眠雌性白腹管鼻蝠的输卵管, 在输卵管中储存着精子, 箭头所指为聚集成簇的精子, $\times 400$ (标尺 = $40 \mu\text{m}$); c. 冬眠雄性大耳蝠的附睾, 在附睾管腔内, 充满了大量精子, $\times 600$ (标尺 = $30 \mu\text{m}$); d. 尚未冬眠雌性亚洲宽耳蝠的卵巢, 在卵巢中, 可见到发育中的腔卵泡, $\times 100$ (标尺 = $200 \mu\text{m}$).

a. Testes of the hibernating *Murina leucogaster*: spermatogenic cells and mature spermatozoa were not found in seminiferous tubules and only spermatogonia existed, $\times 400$ (bar = $40 \mu\text{m}$); b. Oviducts of the hibernating *Murina leucogaster*: spermatozoa were stored at oviducts (the arrowhead is pointing at a bunch of spermatozoa), $\times 400$ (bar = $40 \mu\text{m}$); c. Epididymis of the hibernating *Plecotus auritus*: the ducts of epididymis were filled with spermatozoa, $\times 600$ (bar = $30 \mu\text{m}$); d. An ovary of the non-hibernating *Barbastella leucomelas*: there was an antral follicle in the ovary, $\times 100$ (bar = $200 \mu\text{m}$).

也都属于精子储存种类。

精子储存是一些蝙蝠种类获得生殖成功的策略。雄性蝙蝠主要在食物丰富的秋季, 其睾丸产生大量精子。随后, 将这些精子储存在附睾中。在以后的交配期内, 只使用储存在附睾中的精子, 而睾丸一般不再消耗能量产生精子。这样, 雄蝙蝠可以节约精子发生的能量消耗, 以度过缺少食物的冬季^[1]。对于雌蝙蝠, 精子储存主要有三方面的意义: 第一, 确保在排卵之前已经交配, 以免错过受精的最佳时间。温带冬

眠的蝙蝠一般每年只繁殖一次, 也就是说正常情况下每年排卵一次^[1], 所以确保排卵后有精子与卵子受精至关重要。第二, 延长了妊娠和哺乳期。温带地区冬季较长, 如果交配期从春季(冬眠期之后)才开始, 那么妊娠和哺乳期就要相对缩短, 精子储存可以很好地解决这个问题。第三, 有利于精子竞争。一些混交种类的蝙蝠, 雌蝙蝠体内储存了来自多只雄性个体的精子, 但是排出的卵子一般只有一到两个, 于是在雌蝙蝠体内产生了精子竞争, 只有优势的精

子可以与卵子受精^[7,8]。

包括大足鼠耳蝠^[9]，我们在北京房山区所研究的 4 种蝙蝠均有精子储存现象；另外，在该地区分布的马铁菊头蝠 (*R. ferrumequinum*)^[10] 和山蝠 (*Nyctalus noctula*)^[11] 也有精子储存现象，提示该地区及其以北的其他蝙蝠种类在冬季很可能进行精子储存。因为该地区以北的冬季更长，可供妊娠和哺乳的季节更短，如果没有特殊生殖对策，蝙蝠难以获得繁殖成功。除了精子储存，还可能有类似候鸟迁徙的习性或延迟植入、延迟发育等生殖对策，但这几种对策并不多见^[1]。在河南同一个洞中采到的 3 种蝙蝠，既有精子储存的物种 (大耳菊头蝠和菲菊头蝠)，也有不储存精子的物种 (中蹄蝠)，说明在该纬度附近及其以南的蝙蝠可以不通过储存精子而达到繁殖成功。

关于精子储存现象，有许多问题值得深入研究。例如，储精机理^[12,13]、精子竞争^[14,15]、延迟排卵^[16,17] 及精子在雌性体内的免疫耐受等。这些问题目前还没有得到很好的解答，因此精子储存的蝙蝠可以成为一种可选的动物模型。

参 考 文 献

[1] Crichton E G, Krutzsch P H. *Reproductive Biology of Bats*. London: Academic Press, 2000.

[2] Racey P A. The viability of spermatozoa after prolonged storage by male and female European bats. *Period Biol*, 1973, **75**: 201 ~ 205.

[3] Duckett J G, Racey P A. *The Biology of the Male Gamete*. London: Academic Press, 1975.

[4] 刘绪生, 张树义, 梁冰. 翼手目动物的特殊生殖策略: 精子贮存. *动物学杂志*, 2002, **37**(5): 91 ~ 94.

[5] Mori T, Son S W, Yoon M H, et al. Prolonged survival of the Graafian follicle accompanied with sperm storage and the subsequent early development in the female greater tube-nosed bat, *Murina leucogaster*. *J Fac Agric, Kyushu Univ*, 1989, **34**:

1 ~ 22.

[6] Racey P A. The prolonged storage and survival of spermatozoa in Chiroptera. *J Reprod Fertil*, 1979, **56**: 391 ~ 402.

[7] Bernard R T, Cumming G S. African bats: evolution of reproductive patterns and delays. *Q Rev Biol*, 1997, **72**(3): 253 ~ 274.

[8] Ginsberg J R, Huck U W. Sperm competition in mammals. *Trends Ecol Evol*, 1989, **4**: 74 ~ 79.

[9] 王喆, 张树义, 李斐雪等. 大足鼠耳蝠冬眠期储存精子. *自然科学进展*, 2005, **15**(8): 1 011 ~ 1 014.

[10] Mori T, Oh Y K, Uchida T A. Sperm storage in the oviduct of the greater horseshoe bat, *Rhinolophus ferrumequinum nippon*. *J Fac Agr Kyushu Univ*, 1982, **27**: 47 ~ 53.

[11] Racey P A. The reproductive cycle in male noctule bats, *Nyctalus noctula*. *J Reprod Fert*, 1974, **41**: 168 ~ 182.

[12] Crichton E G, Hinton B T, Pallone T L, et al. Hyperosmolality and sperm storage in hibernating bats: prolongation of sperm life by dehydration. *Am J Physiol*, 1994, **267**(5 Pt 2): R1 363 ~ R1 370.

[13] Krishna A. The relationship between spermatozoa and epithelium of the female genital tract during sperm storage in the greater yellow bats (*Scotophilus heathi*): the light and electronmicroscopic observations. *Proc Natl Sci Counce Repub China B*, 1997, **21**(1): 31 ~ 36.

[14] Birkhead T R, Moller A P. Sexual selection and the temporal separation of reproductive events: sperm storage data from reptiles, birds and mammals. *Biol J Linn Soc*, 1993, **50**: 295 ~ 311.

[15] Bernard R T F, Happold D C C, Happold M. Sperm storage in a seasonally reproducing African vespertilionid, the banana bat (*Pipistrellus nanus*) from Malawi. *J Zool*, 1997, **241**: 161 ~ 174.

[16] Chanda D, Abhilasha, Krishna A. Seasonal adiposity and delayed ovulation in a vespertilionid bat, *Scotophilus heathi*: role of tumor necrosis factor-alpha. *Physiol Biochem Zool*, 2003, **76**(2): 271 ~ 280.

[17] Chanda D, Abhilasha, Krishna A. Hormonal induction of ovulation stimulates atresia of antral follicles in a vespertilionid bat, *Scotophilus heathi*. *Zoology (Jena)*, 2006, **109**(3): 208 ~ 216.