

哲罗鱼消化系统器官发生发育的组织学观察

关海红 匡友谊 徐 伟 尹家胜*

(中国水产科学研究院黑龙江水产研究所 哈尔滨 150070)

摘要:采用形态观察与连续组织切片技术,对哲罗鱼(*Hucho taimen*)胚胎期(水温 7~8℃)和胚后期(水温 3~14℃)消化系统的发生发育进行观察和研究。结果表明,哲罗鱼受精 11 d 形成原始的消化管。受精 18 d 肝原基出现,U 型胃雏形形成。受精 30 d 鱼体破膜,口能自由闭合。破膜 8 d 后,齿形成,肛门与外界相通,消化道初步形成口咽腔、食道、U 型胃、肠和肛门。破膜 16 d,胰及瓣囊出现,仔鱼消化系统初步具备了摄食和消化外源性食物的能力。破膜 24 d 后,鱼体开始上浮,主动摄食,由内源性营养转向混合性营养。破膜 30 d 后,卵黄囊完全被吸收,各消化器官功能和结构逐步发育完善,鱼体由混合性营养进入外源性营养阶段。此后随着鱼体的生长消化器官逐步发育成熟,舌齿和下颌齿分别为双排,胃腺发达,形成网状结构,幽门盲囊较多,肠为直行,肝和胰为相互分开的独立器官。

关键词:哲罗鱼;消化系统;器官;发生发育;组织学

中图分类号:Q954.S917 **文献标识码:**A **文章编号:**0250-3263(2007)02-116-08

Histological Observation on the Development of Digestive System in *Hucho taimen*

GUAN Hai-Hong KUANG You-Yi XU Wei YIN Jia-Sheng*

(Heilongjiang Fishery Research Institute, Chinese Academy of Fishery Science, Harbin 150070, China)

Abstract: The development of digestive system in *Hucho taimen* during embryonic period and post-embryonic period was studied by continuous tissue sectioning technique. The results showed that an original digestive vessel was formed 11 days after fertilization. Liver primodium appeared and 'U' stomach was formed by 18 days. The egg membrane was broken and the scrod could open its mouth freely by 30 days. The teeth and anus were formed and the digestive tract composed of cavum oropharyngeum, esophagus, U stomach, intestine and anus was observed 8 days after the rupture of egg membrane. The pancreas and cystigenic valve were found and the digest system of the baby fish became capable of ingestion and digestion of extraneous foods by 16 days after hatching. After 24 days the fish floated to water surface for searching foods and changed from endogenous nutrition to mixed nutrition. By 30 days after hatching, the yolk sac was completely absorbed; the structure and function of the digestive organs were developed; and the fish switched from mixed nutrition to exogenous nutrition. As the fish further grew, its digest organs matured slowly; its hyoid tooth together with lower pharyngeal teeth became arranged in double lines; its powerful gastric glands changed into net structure; plenty of pyloric caecum was formed; the intestine became straight; and the liver and pancreas were separated into independent organs.

Key words: *Hucho taimen*; Digestive system; Organ; Development; Histology

基金项目 国家科技攻关项目(No. 2001BA505B0507),黑龙江省重点科技项目(GA06B203-4);

* 通讯作者, E-mail: xwsc20@tom.com;

第一作者介绍 关海红,女,副研究员,主要从事鱼类生理学、组织学研究, E-mail: ghaihong@hotmail.com。

收稿日期 2006-05-16, 修回日期 2006-12-27

哲罗鱼(*Hucho taimen*)又称哲罗鲑,属鲑形目,鲑科,哲罗鱼属^[1],是我国名贵鱼类,目前主要分布在黑龙江呼玛河、乌苏里江上游及新疆哈纳斯湖。其属凶猛肉食性鱼类,有明显的季节洄游性。近年来,由于其生态环境遭到破坏,资源下降,导致种群数量减少,现已处于濒危状态^[2~3]。哲罗鱼具有生长速度快、营养价值高等优良特性,是较喜冷水性鱼类,目前已经驯化养殖及人工繁育成功。有关哲罗鱼的早期形态特征及生长有过报道^[4~6],但对哲罗鱼消化系统发育特点的研究还未见报道。本文通过对哲罗鱼消化系统发生、发育的系统性研究,目的是对该鱼的人工驯养和资源恢复提供基础资料。

1 材料与方法

实验用受精卵系野生鱼驯养、性成熟后人工催产获得。消化系统发育的观察在 2003 和 2004 年重复进行,受精后第 1 d 开始采样,每天采集 1 次,60 d 后每 2 d 取样 1 次,连续取样 3 个月。每次随机取 10 尾,所取样本首先用卡尺测量体长、分析天平测量体重。然后样本用 Bouin 氏液固定,按常规石蜡包埋(较大个体用 Ehlers 脱钙),KD1508 型切片机分别进行纵、横方向连续切片,切片厚度为 6 μm ,H.E 染色,中性树胶封片,Motic 显微镜下观察。Nikon 数码相机摄影。

2 结 果

2.1 发育特征 哲罗鱼的卵为圆形,淡黄色,无黏性,未吸水时直径为 $(5.16 \pm 0.19) \text{ mm}$ 。10 g 卵的平均卵粒数为 152 粒。根据哲罗鱼消化系统发育及营养特征可分为胚胎发育期和胚后发育期。

胚胎发育期 :此期大约在受精后 11 d 左右,这一时期卵的动物极开始分裂成为多细胞,逐步形成囊胚,并向下延伸包裹,到原肠期。初步形成脑、视觉系统、心、尾、胸鳍及原始的消化管。

胚后发育期 :包括内源性营养阶段、混合性营养阶段和外源性营养阶段。

内源性营养阶段 :这个时期大约在受精后 50 d 左右,这一时期刚出膜的仔鱼全身透明,卵黄囊较圆,鱼体侧卧在水底部,活动能力很弱。各鳍已形成,仔鱼用鳃呼吸,口有闭合功能,体表有色素细胞沉积,消化道尚未打通。此时的消化道初步形成 5 个部分:口咽腔、食道、U 型胃、肠、肛门,但发育尚未完善。

混合性营养阶段 :这个时期大约在受精后 60 d 左右,其主要特点是卵黄囊逐渐被吸收,鱼体破膜后,各器官逐步发育完善,体表形成点状花纹,齿、肝、胰形成,食道打通,消化器官上皮细胞出现明显分化。

外源性营养阶段 :这个时期大约在受精后 68 d 以后,这个时期鱼体活动能力明显加强,开始上浮,消化道、消化腺发育完善。鱼体主动摄食,完全进行外源性摄食。

2.2 卵黄囊 哲罗鱼的卵黄囊较大,约占鱼体 2/3 (图版 I:1),卵黄吸收的速度较慢,大约 60 d 左右完全吸收。卵黄是哲罗鱼早期器官形成和完善的主要能源。哲罗鱼的卵黄通过血液循环(血管中有未成熟的血细胞)(图版 I:2)及早期消化管进行吸收。组织切片中可看到消化管中的卵黄(图版 I:3)。

2.3 消化器官发生发育的组织学结构 **口咽腔** :哲罗鱼口及咽是消化道中发育较早的部分,在受精 18 d 时,没有明显的口咽腔,只是在口腔处有一条较窄的通道,口腔壁由 1~2 层黏膜上皮组成,其细胞扁平,核椭圆,基层为单层柱状上皮细胞,固有膜薄,黏膜下层不发达。上皮中无黏液细胞和味蕾,破膜后,口能自由闭合,口腔壁上皮细胞 2~3 层,破膜 10 d 后,口腔底部的黏膜上皮细胞逐渐增厚隆起形成舌。其表面为复层上皮细胞。其中有乳突状细胞,下为均匀排列的上皮细胞,形成小的口咽腔体(图版 I:4)。破膜 14 d 时,上下颌由内向外分别为很薄的固有膜、肌层和浆膜组成,口咽腔增大,舌齿出现,舌前端呈游离状态(图版 I:5)。上颌有齿 1 排 5 个,对称分布,下颌也有 1 排齿 6 个,对称分布(图版 I:6),颌齿最早出现在口前部的透明软骨上下颌骨处,由黏膜层中形成,呈

扁平味蕾状突起。破膜 16 d 时,上颌出现纵行褶皱,颌齿已突出口腔黏膜层,齿冠尖细,齿冠腔不明显。破膜 18 d 时,舌齿分二排分布在舌的黏膜层中。破膜 20 d 时,上颌齿 5 枚对称分布,下颌齿 16 枚对称分布,横纹肌出现,下颌肌较上颌肌层发达。破膜 24 d 时上颌齿 7 枚对称分布,下颌齿分内外二排排列,内层 8 枚,外层 30 枚,舌齿分二排对称分布,其齿髓腔明显,髓腔中的血细胞清晰可见(图版 I:7)。

食道 受精 13 d 时,尚无明显的食道,只是在原始的消化道的前端有一段实心的管,其细胞排列紧密,无分化,受精 28 d 时,实心管道开始出现小腔隙,形成平滑的食道,食道短而小,表层为复层上皮细胞,细胞个体小,排列紧密不规则,细胞核圆形。未见杯状细胞和纵褶出现,肌层也不发达(图版 I:8)。受精 30 d 时,消化管开始贯通鱼体,破膜后,黏膜上皮由复层细胞组成,细胞排列较规则,其间的杯状细胞有所增加,深层有结缔组织,肌肉层较少,食道内由黏膜层向食道腔突起形成纵行纵褶,褶较浅,小腔隙不断增加。出膜 8 d 时,食道纵褶增加。在以后的发育中杯状细胞不断增加(图版 I:9),褶不断增加和加深,在破膜 24 d 时纵褶已经增加至 6 个,其组织结构层次明显,为黏膜层、黏膜下层、肌肉层和外膜,纵褶较深。

胃 受精 13 d 时,在脊椎下面有一单层细胞构成的原始消化管(图版 I:10);受精 18 d 时,管腔开始增大,壁加厚但与其他消化管部分如食道、肠的差别还不太明显,消化道出现裂缝状腔隙,胃的雏形形成,破膜后,胃上部的细胞开始积累形成胃腺的过渡细胞,其细胞排列紧密、大小相似,细胞核较大(图版 I:11);破膜 8 d 时,胃前端与食道连接的贲门处有少量褶皱,后端与前肠连接的幽门处管腔狭小,胃体上皮细胞为单层矮柱状上皮细胞,细胞核位于中部,无杯状细胞和纹状缘。胃壁由内向外依次由黏膜层、黏膜下层、肌层及浆膜组成;破膜 16 d 时,贲门处褶皱增多加深;破膜 21 d 时,胃腔拉长,U 型明显(图版 I:12),胃明显分为贲门部、胃体及幽门部,在幽门与前肠交界处有一圆形

结构的瓣囊(图版 II:1),将胃与肠明显分开。破膜 30 d 时,胃腺较多,从其发育的部位来看,胃腺是从胃体上部至中部然后到底部发育的,胃腺由单层立方上皮组成,哲罗鱼的胃腺由黏膜层细胞组成网状结构,增加了胃的弹性及容量(图版 II:2);破膜 33 d 时,由于胃内有大量的食物,胃黏膜层变薄,但胃壁结构层次明显(图版 II:3)。在胃的贲门处有大量杯状细胞(图版 II:4),幽门处肌层丰富,与前肠交界处形成幽门扩约肌,并有幽门盲囊形成(图版 II:5),盲囊中有大量杯状细胞。幽门盲囊的数量较多,在破膜 60 d 时已达到 78 个。

肠 受精 11 d 时,在脊索与卵黄囊之间有一由单层柱状细胞组成的原始消化管,其管腔由许多小腔隙组成;受精 15 d 时,消化管贯穿鱼体,前端伸抵耳囊后方,后端沿卵黄囊后缘下弯形成肛突(图版 II:6),在管前端有小腔隙组成食道部分,中部开始加粗略弯曲为胃部,下部即为肠部,肠的腔体内有部分粘连,肠道尚未打通,其上皮细胞无分化,肠腔狭窄,黏膜上皮细胞为紧密排裂的矮柱状细胞,肠部在消化管中占有最长部分,破膜 2 d 时,肠腔内尚无明显的褶皱,细胞顶端有少量微绒毛,核为圆形,位于上皮细胞基部,肠壁由黏膜层、黏膜下层和浆膜组成,未见肌层,肠道呈直线状,无盘曲;破膜 8 d 时,黏膜层部分向肠腔内突起,出现少量较浅的褶皱(图版 II:7),内有少量的嗜红颗粒,环肌出现,肛门与外界相通;破膜 27 d 时,肠腔扩大。肠腔内纵行褶皱增高、增多(图版 II:8),黏膜上皮细胞排列紧密,细胞间有大量杯状细胞和吸收的内容物,肌层加厚,以环平滑肌为主,纵行肌不发达。

肝 受精 18 d 时,在胃与肠交界处的腹面出现肝原基,是一些致密的细胞团,突出在卵黄旁边(图版 II:9),肝原基细胞团的细胞不规则,细胞核大,受精 20 d 时,肝细胞团体积略有增大,沿着卵黄囊向胸部生长,细胞团内出现许多不规则的裂隙。血细胞进入肝内形成肝血窦,血窦体积较小,但数量较多(图版 II:10),肝细胞的数量不断增长,其细胞核大而居中,破膜 8

d后,肝细胞索出现,肝细胞团体积增大,细胞为多角形,排列较规整,血窦清晰,数量减少,其中可见血细胞,破膜10d后,可见在肝细胞间分布着各种导管,其胆管、胰管由立方上皮组成,破膜14d,肝已经向鱼体中部发育,随着鱼体的生长肝体积进一步增大(图版Ⅱ:11),破膜18d时,肝底部边缘分叉明显,因卵黄被吸收产生的空间大部分被肝细胞占有,胆囊出现,位于肝脏左叶腹面的左下方(图版Ⅱ:12),胆囊通过胆管与前肠相连,破膜20d后,肝进一步发育,随着储存营养物质的增加,肝细胞的空泡开始逐渐增加,将肝细胞质和细胞核挤到细胞的周边,靠近细胞膜。在以后的发育中肝细胞近似成体。

胰 胰的发生晚于肝。在破膜8d时,在肝与肠之间出现染色呈蓝色的几个胰腺细胞,破膜13d后胰腺由多个细胞组成独立的细胞团(图版Ⅱ:11),破膜21d时胰腺细胞成带状附着在肠上,少量分布在肠间,细胞数量明显增加,嗜碱性增加,细胞排列紧密,破膜40d时,胰腺开始向多处分布,主要位于幽门盲囊及肠的附近。胰细胞长形,核圆形,核膜与细胞界线明显,可见散布在其中的胰岛、胰管,胰管开口于前肠,由立方上皮细胞组成。

3 讨 论

哲罗鱼消化系统的形成与大多数鱼类相似,也要经历一段时间的发育变化,才能具备类似成鱼的消化系统。但与其他淡水鱼类相比,需要经历的时间较长,如鲇鱼(*Silurus asotus*)孵出后需要3~4d^[7],鲟鱼(*Acipenser schrencki*)孵出后大约需用5~10d^[8]。而哲罗鱼在破膜前已形成原始的消化管,破膜后20d左右才能完成发育。通常消化系统发育可分内源性营养阶段、混合性营养阶段和外源性营养阶段^[9]。哲罗鱼要经过较长的时间才能完成消化系统形态上的分化,逐步形成口咽腔、食道、胃、肠、球状瓣囊和幽门盲囊。哲罗鱼的肝分叶不明显,只是在肝的边缘处分3个叉,形似枫叶。胰作为独立器官,以线条形贯穿在鱼体的消化道上,并

不形成肝胰脏,U型胃中分布有大量的胃腺细胞,并交织成网状,在幽门处也有胃腺出现,这与某些有胃鱼类不同,如真鲷(*Chrysophrys major*)仔鱼幽门处无胃腺^[10]。

内源性营养阶段:哲罗鱼内源营养性阶段的时间较长,从原始消化管的形成到仔鱼开口,大约在受精后50d左右,这个时期口咽腔、食道、U型胃、肠已初步形成,但其消化系统组织结构尚处在原始状态,内膜系统还未分化发育,鱼体完全处于内源性营养阶段。哲罗鱼在破膜前消化道就已经贯通,其贯通的时间早于鳊(*Bini perca chuatsi*)^[11,12]。

混合性营养阶段:这个时期是哲罗鱼消化器官发育逐渐成熟时期,大约在破膜后8d左右,期间卵黄逐渐被吸收,上下颌齿初步形成,食道中出现了褶皱,胃分为贲门、胃体和幽门三部分,贲门处出现肌层褶皱,较其他部分深,幽门处形成瓣囊,卵黄囊中的卵黄逐步减少。此时虽然具备了食用外界食物的能力,但各消化器官还处于发育早期,各腺体还未发育,仔鱼只能通过保持肠道内pH为碱性和类蛋白酶活性来进行简单食物的消化^[13],所以还不能捕食和消化较大型动物,这与卵黄尚未完全吸收,活动能力较差有着一定的关系。这个时期是鱼体消化系统的过渡时期,也是非常关键时期,无论在营养、形态、生态和生理机能上都在发生很大的转变,如不及时供给适合的饵料将会影响到生长与成活率^[14]。

外源性营养阶段:这个阶段鱼体的卵黄已被完全吸收,完全依靠外源性食物,上下颌齿开始硬化,上颌齿一排,下颌齿和舌齿都为二排,分别对称分布,排列紧密,增加了撕碎食物的功能。食道中的褶皱加深,肌层发达,在贲门和幽门处形成了发达的括约肌,增强了食物吞吐能力,卵黄囊的消失增强了鱼体的活动能力。胃中发达的腺体细胞和幽门括约肌使食物贮藏和停留时间延长,充分地消化食物,形成的腺体网使胃体的弹性和容量都有增加。同时大量腺体的分泌对消化食物都起到了辅助作用,胃腺具有消化蛋白的功能。同时肝、胰发育,增加了食

物营养的贮存和肉食消化对胰液的需求。幽门盲囊作为吸收器官不仅有增加吸收面积的作用,又能分泌与肠壁其他部分同样的分泌物,其开口于小肠,哲罗鱼肠为无盘曲直行肠,肠黏膜没有真正的绒毛,只是表面有很多皱褶,从而扩大表面积,黏膜有一层柱状上皮,其间有杯状细胞,内含物、细胞破碎后即呈小颗粒流入肠腔,肠直管状、较短。在这个时期中可见在肠上皮细胞中有空泡及内容物,说明肠上皮细胞中进行胞饮和细胞内消化,这与其他硬骨鱼类相似^[15,16]。在同期观察中肝细胞中也有空泡,这说明营养物质在肝中也有储藏^[17]。

卵黄的吸收:关于消化系统发育与卵黄吸收的关系只有少数报道,如鲇鱼、大鳍鲃(*Mystus macropterus*)从肝发育的形态结构,肝与卵黄囊的位置关系和血管联系,确定是肝参与了卵黄物质的吸收、转运^[18]。本研究发现,哲罗鱼出膜 8 d 左右,在卵黄囊周边的血管中有较多未成熟的血细胞,消化管中有卵黄物质,这表明消化管可能具有初步消化吸收的机能,并且有可能是卵黄吸收的场所,这与赵宝生所描述的情况相似^[19]。有关这方面还需进一步研究。

参 考 文 献

- [1] 伍献文. 中国经济动物志 淡水鱼类(第二版). 北京: 科学出版社, 1979: 24 ~ 25.
- [2] 任慕莲. 黑龙江鱼类. 哈尔滨: 黑龙江人民出版社, 1981: 17 ~ 19.
- [3] 乐佩琦, 陈宜瑜. 中国濒危动物红皮书 鱼类. 北京: 科学出版社, 1998: 29 ~ 31.
- [4] 尹加胜, 徐伟, 曹顶臣. 乌苏里江哲罗鲑的年龄结构、性比和生长. 动物学报, 2003, **49**(5): 587 ~ 692.
- [5] 姜作发, 尹加胜, 徐伟. 人工养殖条件下哲罗鱼生长的

初步研究. 水产学报, 2003, **27**(6): 590 ~ 594.

- [6] 徐伟, 尹加胜, 姜作发. 哲罗鱼人工繁育技术的初步研究. 中国水产科学, 2003, **10**(1): 26 ~ 30.
- [7] 蒲红宇, 翟宝香, 刘焕亮. 鲇仔、稚鱼消化系统胚后发育的组织学观察研究. 中国水产科学, 2004, **11**(1): 1 ~ 13.
- [8] 叶继丹, 刘红柏, 赵吉伟. 史氏鲟及杂交鲟仔鱼消化系统的组织学. 水产学报, 2003, **27**(2): 177 ~ 182.
- [9] Balon E K. Terminology of intervals in fish development. *J Fish Res Board Can*, 1975, **32**: 663 ~ 1 670.
- [10] 杨为东, 翟宝香, 刘焕亮. 真鲷消化器官胚后发育组织学研究. 大连水产学院学报, 2000, **15**(1): 10 ~ 16.
- [11] 唐宇平, 樊恩源. 鲈鱼消化器官的发育和食性研究. 水生生物学报, 1993, **17**(4): 329 ~ 336.
- [12] 罗仙池, 徐田祥, 吴振兴等. 鲈鱼胚胎和仔鱼发育观察. 水产科技情报, 1992(6): 165 ~ 168.
- [13] Walford J, Lam T J. Development of digestive tract proteolytic enzyme activity in sea bass (*Lates calcarifer*) larvae and juveniles. *Aquac*, 1993, **109**: 187 ~ 205.
- [14] Sarasquete M C, Polo A, Yufera M. Histology and histochemistry of the development of the digestive system of larval gilthead seabream *Sparus aurata* L. *Aquac*, 1995, **130**: 79 ~ 92.
- [15] Watanabe Y. Ingestion of horseradish peroxidase by intestinal cells in larvae or juveniles of some teleosts. *Bull Jap Soc Sci Fish*, 1981, **47**: 299 ~ 1 307.
- [16] Watanabe Y. Morphological and functional changes in rectal epithelium cells of pond smelt during postembryonic development. *Bull Jap Soc Sci Fish*, 1984, **50**: 805 ~ 841.
- [17] Boulhic M, Gabaudan J. Histology study of the organogenesis of the digestive system and swim bladder of the Dover sole, *Solea solea* (Linnaeus 1758). *Aquac*, 1992, **102**(4): 373 ~ 396.
- [18] 陈细香. 大鳍鲃肝脏、胰脏胚后发育的组织学研究. 泉州师范学院, 2002, **20**(2): 84 ~ 94.
- [19] 赵宝生, 孙建富, 毕宁阳. 尼罗罗非仔鱼前期器官发育与分化的组织学观察. 大连水产学院学报, 1984, **4**(2): 21 ~ 26.

图版 I 说明

1. 胚胎期受精后 11 d 整体纵切, $\times 4$ (Bar = 300 μm); 2. 胚胎期受精后 13 d 纵切, $\times 40$ (Bar = 50 μm); 3. 胚胎后期破膜 8 d 肠部纵切, $\times 40$ (Bar = 50 μm); 4. 胚胎后期破膜后 10 d 口咽腔横切, $\times 10$ (Bar = 100 μm); 5. 胚胎后期破膜后 14 d 口咽腔纵切, $\times 10$ (Bar = 100 μm); 6. 胚胎后期破膜后 14 d 下颌纵切, $\times 40$ (Bar = 50 μm); 7. 胚胎后期破膜后 24 d 舌横切, $\times 40$ (Bar = 50 μm); 8. 胚胎期受精后 28 d 食道纵切, $\times 40$ (Bar = 50 μm); 9. 胚胎后期破膜后 24 d 食道纵切, $\times 40$ (Bar = 50 μm); 10. 胚胎期受精后 13 d 消化管横切, $\times 10$ (Bar = 100 μm); 11. 胚胎后期刚破膜胃部横切, $\times 10$ (Bar = 100 μm); 12. 胚胎后期破膜后 21 d 胃纵切, $\times 10$ (Bar = 100 μm)。

Explanation of Plate I

1. Embryo at 11 d of fertilization, longitudinal section, $\times 4$ (Bar = 300 μm); 2. 13 d after fertilization, longitudinal, $\times 40$ (Bar = 50 μm); 3. 8 d after hatching, longitudinal section through intestines, $\times 40$ (Bar = 50 μm); 4. 10 d after hatching, latitudinal section through buccopharyngeal cavity, $\times 10$ (Bar = 100 μm); 5. 14 d after hatching, longitudinal section through buccopharyngeal cavity, $\times 10$ (Bar = 100 μm); 6. 14 d after hatching, longitudinal section through lower pharyngeal, $\times 40$ (Bar = 50 μm); 7. 24 d after hatching, latitudinal section through lingua, $\times 40$ (Bar = 50 μm); 8. 28 d after fertilization, longitudinal section through oesophagus, $\times 40$ (Bar = 50 μm); 9. 24 d after hatching, longitudinal section, $\times 40$ (Bar = 50 μm); 10. 13 d after fertilization, latitudinal section through digestive tube, $\times 10$ (Bar = 100 μm); 11. upper embryonic part, latitudinal section through stomach, $\times 10$ (Bar = 100 μm); 12. 21 d after hatching, longitudinal section through stomach, $\times 10$ (Bar = 100 μm).
YS :卵黄囊(Yolk sac); BV :血管(Blood vessel); DV :消化管(Digestive tube); Y :卵黄(Yolk); BP :口咽腔(Buccopharyngeal cavity); I :舌(Lingua); LPT :下颌齿(Lower pharyngeal teeth); HT :舌齿(Hyoid tooth); O :食道(Oesophagus); GC :杯状细胞(Goblet cell); GG :胃腺(Gastric glands); US :U 型胃(U stomach)。

图版 II 说明

1. 胚胎后期破膜后 21 d 幽门部纵切, $\times 10$ (Bar = 100 μm); 2. 胚胎后期破膜后 30 d 胃腺纵切, $\times 40$ (Bar = 50 μm); 3. 胚胎后期破膜后 33 d 胃部纵切, $\times 10$ (Bar = 100 μm); 4. 胚胎后期破膜后 33 d 贲门部纵切, $\times 40$ (Bar = 50 μm); 5. 胚胎后期破膜后 33 d 盲囊横切, $\times 40$ (Bar = 50 μm); 6. 胚胎期受精后 15 d 肛门纵切, $\times 10$ (Bar = 100 μm); 7. 胚胎后期破膜后 8 d 肠纵切, $\times 10$ (Bar = 100 μm); 8. 胚胎后期破膜后 27 d 肠部纵切, $\times 10$ (Bar = 100 μm); 9. 胚胎期受精后 18 d 肝原基纵切, $\times 10$ (Bar = 100 μm); 10. 胚胎期受精后 20 d 肝部纵切, $\times 10$ (Bar = 100 μm); 11. 胚胎后期破膜后 21 d 肝部横切, $\times 10$ (Bar = 100 μm); 12. 胚胎后期肝腹面观 (Bar = 1 cm)。

Explanation of Plate II

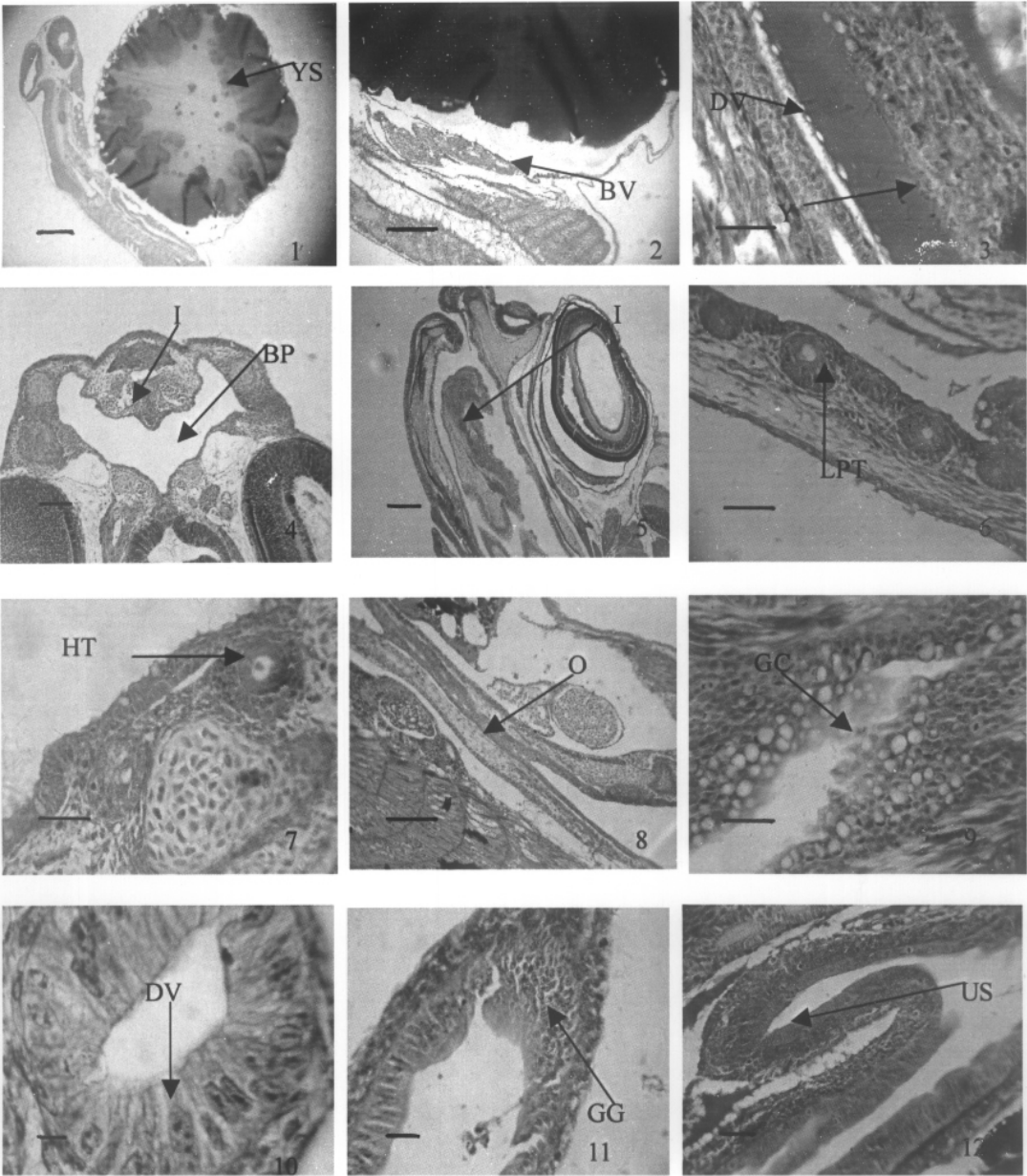
1. 21 d after hatching, longitudinal section through pyloric caecum, $\times 10$ (Bar = 100 μm); 2. 30 d after hatching, longitudinal section through gastric glands, $\times 40$ (Bar = 50 μm); 3. 33 d after hatching, longitudinal section through stomach, $\times 10$ (Bar = 100 μm); 4. 33 d after hatching, longitudinal section through cardiac stomach, $\times 40$ (Bar = 50 μm); 5. 33 d after hatching, latitudinal section through pyloric caecum, $\times 40$ (Bar = 50 μm); 6. 15 d after fertilization, longitudinal section through anus, $\times 10$ (Bar = 100 μm); 7. 8 d after hatching, longitudinal section through intestine, $\times 10$ (Bar = 100 μm); 8. 27 d after hatching, longitudinal section through intestine, $\times 10$ (Bar = 100 μm); 9. 18 d after fertilization, longitudinal section through liver primodium, $\times 10$ (Bar = 100 μm); 10. 20 d after fertilization, longitudinal section through liver, $\times 10$ (Bar = 100 μm); 11. 21 d after hatching, latitudinal section through liver, $\times 10$ (Bar = 100 μm); 12. Ventral figure of liver on upper embryonic part (Bar = 1 cm).
CV :瓣囊(Cystigenic valve); RS :网状胃(Reticularis stomach); MS :肌层(Muscularis); F :食物(Foods); PC :幽门盲囊(Pyloric caecum); A :肛突(Anal tubercle); EG :嗜曙红颗粒(Eosinophilic granular); II :内容物(Inclusion); HCA :肝细胞团(Hepatic cell); HS :肝血窦(Hepatic sinusoid); BC :血细胞(Blood corpuscle); BD :胆管(Bile duct); PD :胰管(Pancreatic duct); L :肝(Liver); P :胰(Pancreas); GB :胆囊(Gall bladder)。

关海红等:哲罗鱼消化系统器官发生发育的组织学观察

图版 I

GUAN Hai-Hong *et al.*: Histological Observation on the Development of Digestive System in *Hucho taimen*

Plate I



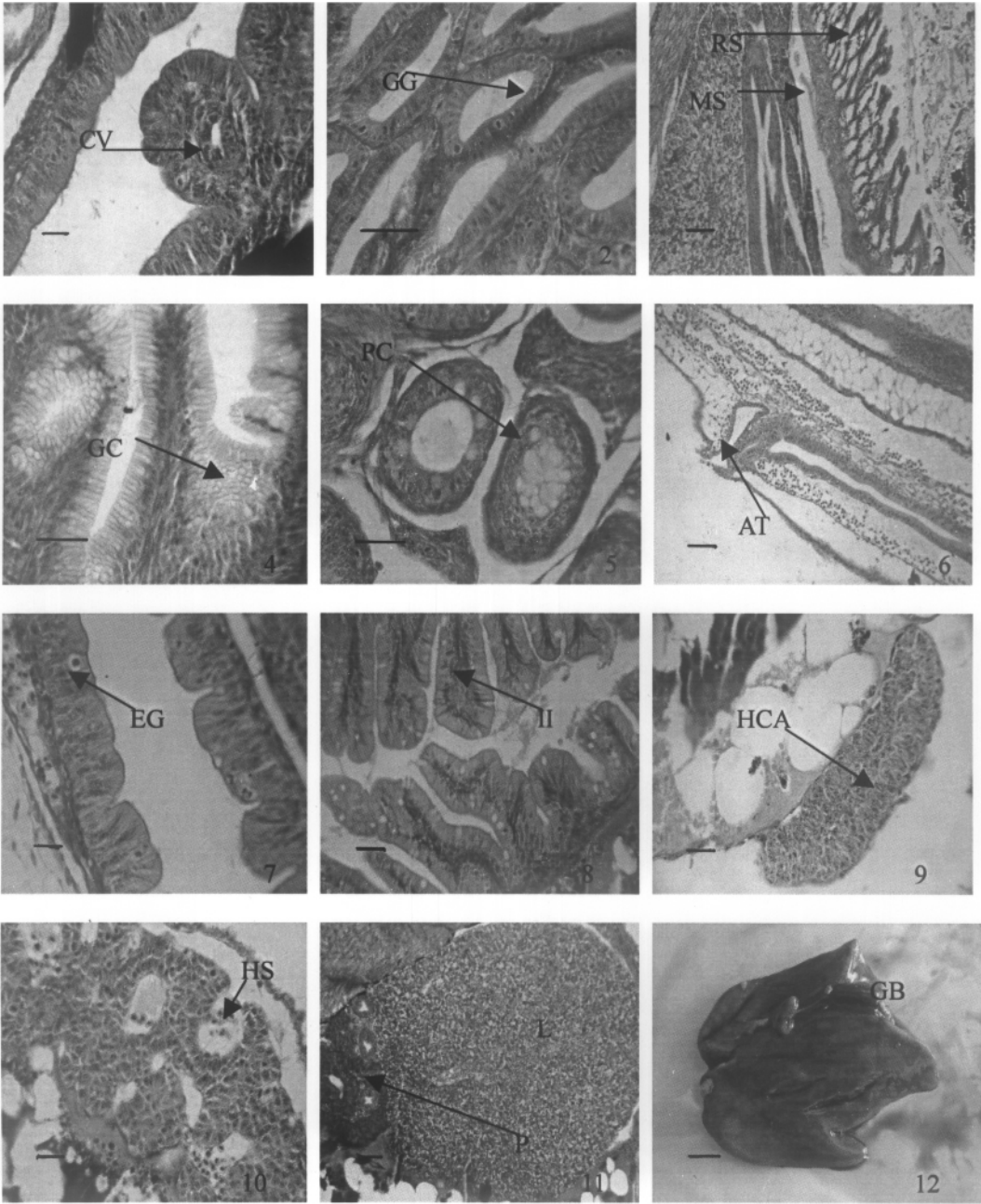
图版说明见文后

关海红等:哲罗鱼消化系统器官发生发育的组织学观察

图版 II

GUAN Hai-Hong *et al.*: Histological Observation on the Development of Digestive System in *Hucho taimen*

Plate II



图版说明见文后