

不同月龄长爪沙鼠视上核加压素分泌的实验

于永霞^① 王淑华^① 蔡朔^②

(^①沈阳医学院组织胚胎学教研室 沈阳 110034; ^②辽宁中医学院显微形态实验室 沈阳 110032)

摘要: 血管加压素(arginine vasopressin, AVP)是下丘脑视上核和室旁核神经元分泌的九肽激素。关于长爪沙鼠不同月龄加压素的分泌状况少见报道。作者采用光镜和电镜、免疫细胞化学和图像分析技术,对不同月龄长爪沙鼠视上核(SON)加压素能神经元加压素的分泌进行了比较研究。结果表明:在H.E染色切片中,各组均可见视上核团呈三角形。免疫细胞化学标记的各组长爪沙鼠中均可见AVP阳性细胞。图像分析数据经统计学处理表明:成龄长爪沙鼠血管加压素的分泌能力较强,幼龄及老龄组分泌能力减弱。

关键词: 长爪沙鼠; 不同月龄; 加压素; 免疫细胞化学; 图像分析

中图分类号: Q421 **文献标识码:** A **文章编号:** 0250-3263(2003)03-80-03

Vasopressin Secretion of Neurons in the Supraoptic Nucleus of Different Aged *Meriones unguiculataus*

YU Yong-Xia WANG Shu-Hua CAI Shuo

(Dept. of Histology and Embryology, Shenyang Medical College, Shenyang 110034;

Microscope and Morphologic Laboratory, Liaoning Traditional Medical College, Shenyang 110032, China)

Abstract: Vasopressin is a hormone consisting of nine amino acids that is secreted by the neurons in the supraoptic nucleus (SON) and paraventricular nucleus (PVN). Vasopressin secretion of neurons in the SON of different aged *Meriones unguiculataus* were studied using light and electron microscopy, immunocytochemical methods and the technique of image processor analyzes. The results show that the SON can be seen in each experimental group in H.E stained sections. The AVP positive cells can be seen in each group using immunocytochemical methods. The results indicate that the ability to secrete AVP is stronger in adults and much weaker in young and old animals.

Key words: *Meriones unguiculataus*; Different month-age; Vasopressin; Immunocytochemistry; Image processor-analyzes

血管加压素(vasopressin, VP)主要是由下丘脑大细胞神经元分泌合成的九肽激素。这些大细胞神经元主要位于下丘脑的视上核和室旁核。许多基础和临床研究已表明,VP除了有抗利尿和缩血管等许多生理作用外,还参与许多病理活动,如高血压、糖尿病、休克,近

年来还发现VP与脑缺血密切相关^[1-4]。长爪沙鼠

第一作者介绍 于永霞,女,56岁,教授;研究方向:血管加压素和催产素的分泌。

收稿日期:2002-08-20,修回日期:2003-01-25

(*Meriones unguiculatus*), 属哺乳纲、啮齿目、仓鼠科、沙鼠属动物。它主要的解剖学特征是脑底动脉环后交通支缺损,不能构成完整的 Willis 环。常用于进行脑缺血及再灌注等研究,是具有广泛应用与开发前景的实验动物。但关于长爪沙鼠不同月龄时加压素的分泌状况少见报道^[5]。作者应用光镜和电镜技术、免疫细胞化学技术和图像分析技术对不同月龄长爪沙鼠下丘脑视上核(supraoptic nucleus, SON)团中的加压素能神经元的加压素分泌状况进行了比较研究^[6-8]。

1 材料与方 法

选用长爪沙鼠 20 只,分为 3 月(幼龄组)、6、9、12 月(成龄组)、20 月(老龄组)共 5 组,每组 4 只长爪沙鼠产自不同母鼠。全部动物经 25% 乌拉坦腹腔麻醉。开胸经心脏插管灌流冷生理盐水 150 ml,然后用 4% 多聚甲醛和 0.25% 戊二醛磷酸缓冲液(pH 7.4) 250 ml 灌流固定。参照 George paxinos 大鼠脑图谱,在颅骨 Bregma 处大脑做一冠状断面^[9]。一侧组织继续在改良 Bouin 液中固定,用于石蜡 H.E 染色和免疫细胞化学 PAP 染色,片厚 6 μm (兔抗 AVP 与羊抗兔 IgG 皆由 Sonia, University

of Bristol, U. K 赠送)。另一侧组织恒冷箱切片,厚 40 μm ,进行免疫细胞化学 PAP 染色。光镜下取 SON 阳性细胞密集部位做常规透射电镜技术处理,在 JEM-1200 电镜下观察。

2 结 果

各组长爪沙鼠的 H.E 染色切片中,均可见在大脑底部视交叉上方两侧 SON 呈三角形,界限清楚。神经细胞密集,均为大细胞神经元。细胞直径为 17 ~ 20 μm 。电镜下可见神经元胞体大,胞核较大,核膜有多处凹陷,边缘不规则,核仁很大(图 1)。细胞质电子密度较高,粗面内质网和高尔基复合体发达,可见神经分泌颗粒。老龄组长爪沙鼠神经元胞体中线粒体和粗面内质网较少,神经分泌颗粒少。可见较多的脂褐素颗粒。

PAP 法标记的免疫细胞化学染色切片上,各组长爪沙鼠 SON 中均可见 AVP 阳性细胞。胞质中含有棕黄色分泌颗粒(图 2 ~ 4)。应用 FuzEX-F 图像分析仪检测各组长爪沙鼠 SON 中 AVP 阳性细胞的平均灰度值。3 月组为 113.9750; 6、9、12 月组分别为 101.2016、99.1049、99.7622; 20 月组为 117.1833($\bar{X} \pm SD$)。全部数据经统

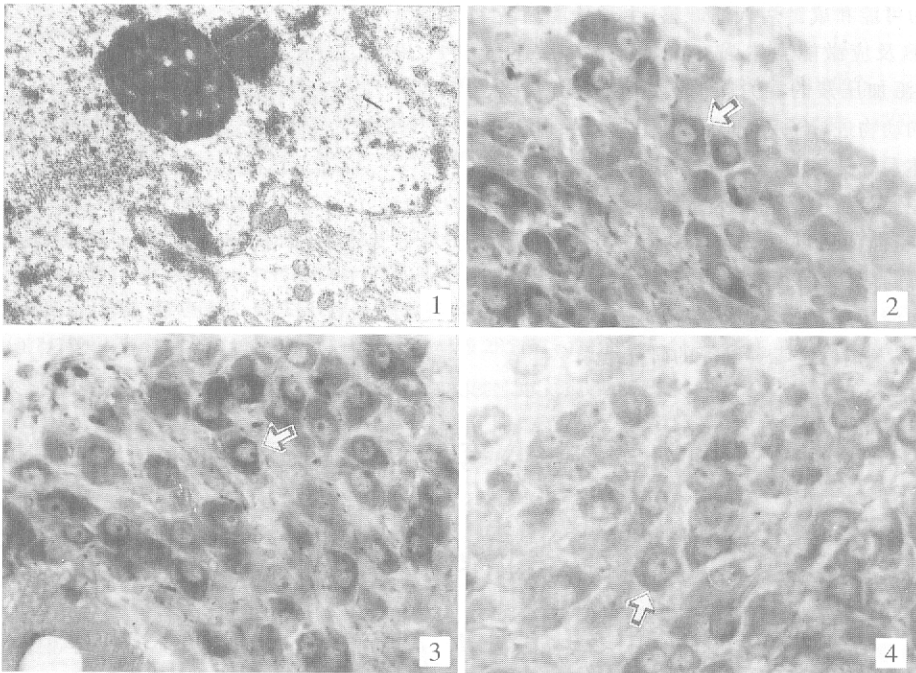


图 1 视上核神经细胞(核仁很大,核膜凹陷,边缘不规则) $\times 6000$

图 2 PAP 法显示 3 月龄长爪沙鼠视上核 AVP 阳性细胞 $\times 100$

图 3 PAP 法显示 12 月龄长爪沙鼠视上核 AVP 阳性细胞 $\times 100$

图 4 PAP 法显示 20 月龄长爪沙鼠视上核 AVP 阳性细胞 $\times 100$

计学处理。幼龄组与成龄各组, $P < 0.05$, 有显著性差异。老龄组与成龄各组, $P < 0.05$, 有显著性差异。成龄各组间, $P > 0.05$, 无显著性差异。幼龄组与老龄组, $P > 0.05$, 无显著性差异。

3 讨论

血管加压素是由 9 个氨基酸组成的垂体后叶肽类激素, 加压素能神经元合成的 AVP 再与其运载蛋白形成分泌颗粒沿着轴突(下丘脑-神经垂体束)向垂体后叶运输。在酶的作用下被转运的复合物裂解成运载蛋白和垂体后叶激素储备在各自的终末内。经典理论认为室旁核(paraventricular nucleus, PVN)产生催产素(oxytocin, OT), SON 产生 VP。但近年来的实验研究证实, PVN 和 SON 都能产生二种肽激素, 但是每个神经元只产生一种。本实验研究长爪沙鼠下丘脑视上核内加压素能神经元在不同发育阶段血管加压素的分泌变化。结果表明, 长爪沙鼠幼龄、成龄、老龄组均可见 AVP 免疫反应阳性细胞。说明长爪沙鼠一生中 SON 内加压素能神经元都能分泌 AVP 并参与其正常生理活动。研究表明成龄组较幼龄组分泌能力强, 说明在正常情况下从幼龄到成龄的发育中, 随月龄增加, AVP 的分泌增加。可以认为可能和成龄后代谢旺盛、生理功能活跃、生殖器官成熟及应激能力增强有关。研究结果还显示, 老龄组分泌加压素的能力减弱。近年来国内外许多学者对不同动物进行了大量的研究工作以探讨老龄时下丘脑垂体系统神经分泌活动状况。作者认为老龄长爪沙鼠神经元胞质中出现的大量脂褐素颗粒是衰老的重要标志, 粗面内质网和线粒体的减少会影响蛋白质的合成和酶的活性, 使载体蛋白和激素的合成减少, 表现出分泌功能减弱。作者的研究结果支持 Perlmytter 等和 Dorsa 等以及国内学者孙宏等的研究结果^[10~12]。

参 考 文 献

- [1] Swaab D F, Nijveldt F, Pool C W. Distribution of oxytocin and vasopressin within the rat hypothalamus. *J Endocr*, 1975, **67**: 451.
- [2] Oliver G. On the physiological actions of extracts of the pituitary and certain other glandular organs. *J Physiol*, 1985, **18**: 27.
- [3] Ruwe W D. Electrical stimulation of the paraventricular nucleus attenuates pyrogen fever in the rabbit. *Brain Res*, 1992, **588** (2): 181.
- [4] Katay L, Litzkovits L, Fonagy A, et al. Effects of arginine vasopressin and atriopeptin on chloride in cultured astroglia. *Neurochem Res*, 1998, **23**(6): 831.
- [5] 于永霞, 蔡朔, 王淑华. 大鼠出生后视上核加压素分泌的发育研究. *动物学杂志*, 2001, **36**(5): 20~21.
- [6] 谢启文. *神经内分泌学*. 沈阳: 辽宁科技出版社, 1990. 18~20.
- [7] 于永霞, 王淑华, 蔡朔等. 实验性高血压大鼠室旁核加压素分泌的免疫细胞化学研究. *中国组织化学与细胞化学杂志*, 2000, **9**(3): 332.
- [8] 魏泓. *医学实验动物学*. 成都: 四川科学技术出版社, 1998. 211.
- [9] Paxinos G, Watson C H. *The rat brain in the stereotaxic coordinates*. London: Published by Academic Press, Inc (London) LTD, 1998. 16.
- [10] Perlmytter L S, Tweedle C D, Hatton G I. Neuronal glial plasticity in the supraoptic dendriton zone in response to acute and chronic dehydration. *Brain Res*, 1982, **361**: 25.
- [11] Dorsa M D, Bottemiller L. Age-related change of vasopressin content of microdissected areas of the rat brain. *Brain Res*, 1982, **242**: 151.
- [12] 孙宏, 侯家冀, 刘秉钧等. 大鼠下丘脑视上核和弓状核的超微结构变化. *解剖学杂志*, 1992, **15**(6): 97.